

UTILIZAÇÃO DO ESTÍMULO SUPERSELETIVO ARTERIAL COM CÁLCIO E COLETA VENOSA HEPÁTICA (EACV) NO DIAGNÓSTICO PRÉ-OPERATÓRIO DO INSULINOMA: RELATO DE CASO E REVISÃO DA LITERATURA *

Feliciano Azevedo¹, Rodrigo Oliveira Moreira², Maria Lucia Fleiuss Farias³, Patrícia Carla Batista Peixoto⁴, Leão Zagury⁵, Mário Vaisman⁶

Resumo Insulinomas ocultos são tumores não detectáveis aos exames convencionais. O estímulo superseletivo arterial com cálcio e coleta venosa hepática (EACV) é um exame que pode ser utilizado para localizar o segmento pancreático acometido pelo tumor. Relatamos o caso de uma paciente com insulinoma oculto detectado por meio do EACV. Além disso, são discutidos aspectos técnicos da realização do exame.
Unitermos: Insulinoma; Pâncreas; Estímulo arterial com coleta venosa (EACV).

Abstract *Use of the selective arterial calcium stimulation and hepatic venous sampling (ASVS) in the preoperative diagnosis of insulinoma: a case report and review of the literature.*
Occult insulinomas are tumors which are not identified by conventional tests. Selective arterial calcium stimulation and hepatic venous sampling (ASVS) can be used to identify the pancreatic segment where the tumor is located. We report the case of a patient with clinically proven insulinoma detected only by ASVS. The details of the procedure are also discussed.
Key words: Insulinoma; Pancreas; Arterial stimulation and venous sampling (ASVS).

INTRODUÇÃO

Insulinomas são tumores pancreáticos que, quando adequadamente identificados e tratados, apresentam elevado índice de cura. Devido ao seu pequeno tamanho, sua localização nem sempre é realizada com facilidade. Nos últimos anos vem aumentando a ocorrência de tumores não detectáveis aos exames convencionais, os chamados insulinomas ocultos⁽¹⁾. O estímulo superseletivo arterial com cálcio e coleta venosa hepática (EACV) é um exame que permite a identificação do segmento pancreático onde se localiza o insulinoma.

O objetivo deste trabalho é apresentar um caso de insulinoma oculto corretamente identificado pelo EACV, descrever a técnica do exame e fazer revisão sobre o diagnóstico pré-operatório deste tumor.

RELATO DO CASO

Paciente do sexo feminino, 19 anos de idade, começou a apresentar, em março de 2001, episódios de síncope, relacionados a dificuldade de concentração, ganho de peso e a tonteira. Em um dos episódios apresentou crise convulsiva, quando foi iniciado tratamento com carbamazepina (300 mg/dia). A paciente continuou a apresentar os sintomas, até que, durante uma internação, foi evidenciada hipoglicemia. Foi então encaminhada ao Instituto Estadual de Diabetes e Endocrinologia (IEDE), onde foi suspenso o anticonvulsivante e iniciada investigação diagnóstica.

A realização do jejum prolongado permitiu a confirmação de hiperinsulinemia endógena, compatível com insulinoma. Imediatamente após o exame foi iniciada administração de verapamil (240 mg/dia), na tentativa de diminuir a hiperinsulinemia. Houve boa resposta à medicação, com di-

minuição importante dos episódios de hipoglicemia. Foram então realizadas ultrasonografia (US) abdominal, tomografia computadorizada (TC) helicoidal e ressonância magnética (RM), no Hospital Universitário Clementino Fraga Filho (HUCFF), todos com resultados negativos. A paciente foi submetida a arteriografia pancreática, também negativa. Durante este exame, foi realizado EACV.

Estímulo superseletivo arterial com cálcio e coleta venosa hepática

Um cateter foi introduzido na veia hepática direita, através de punção da veia femoral. Após cateterização da artéria femoral, realizou-se arteriografia pancreática, incluindo injeções de contraste nas artérias gastroduodenal (AGD), esplênica proximal – porção proximal (AEPP), esplênica proximal – porção distal (AEPD) e mesentérica superior (AMS). Em cada uma dessas artérias foi injetado gluconato de cálcio (0,025 mEq/kg) diluído em *bolus* de 5 ml. O tempo decorrido entre cada injeção de cálcio foi de pelo menos cinco minutos. Amostras de sangue foram obtidas da veia hepática direita antes e 30, 60 e 120 segundos após a infusão do cálcio.

* Trabalho realizado nos Serviços de Radiologia e Endocrinologia do Hospital Universitário Clementino Fraga Filho (HUCFF) da Universidade Federal do Rio de Janeiro (UFRJ) e no Instituto Estadual de Diabetes e Endocrinologia (IEDE), Rio de Janeiro, RJ.

1. Professor Adjunto da Faculdade de Medicina e do Serviço de Radiologia do HUCFF-UFRJ.

2. Mestrando da Disciplina de Endocrinologia do HUCFF-UFRJ.

3. Professora Adjunta da Faculdade de Medicina e do Serviço de Endocrinologia do HUCFF-UFRJ.

4. Residente do Serviço de Endocrinologia do HUCFF-UFRJ.

5. Chefe do Serviço de Diabetes do IEDE.

6. Professor Adjunto da Faculdade de Medicina, Chefe do Serviço de Endocrinologia do HUCFF-UFRJ.

Endereço para correspondência: Dr. Rodrigo O. Moreira. Instituto Estadual de Diabetes e Endocrinologia (IEDE), Rua Moncorvo Filho, 90, Centro. Rio de Janeiro, RJ, 20211-340. E-mail: rom_br@yahoo.com

Recebido para publicação em 19/3/2003. Aceito, após revisão, em 6/8/2003.

Segundo Doppman *et al.*⁽²⁾, é necessário um aumento de pelo menos duas vezes nos valores de insulina após a injeção do cálcio para localizar o tumor secretor de insulina na porção do pâncreas irrigado pela artéria estudada. A AMS e a AGD irrigam a cabeça do pâncreas e o processo uncinado, respectivamente. Um aumento da insulina, tanto na AEPD como na AEPP, indica insulinoma na cauda do pâncreas. Um aumento apenas na AEPP indica tumor no corpo do pâncreas. Os resultados do exame, mostrados na Figura 1, demonstram o aumento da insulina pós-estímulo, principalmente na AGD. A paciente foi então submetida a tratamento cirúrgico, com ressecção de um insulinoma no processo uncinado do pâncreas.

DISCUSSÃO

Insulinomas são tumores pancreáticos raros, com incidência aproximada de um a dois casos por milhão de habitantes⁽³⁾. Seu diagnóstico clínico é realizado pela confirmação de hiperinsulinemia endógena durante exames laboratoriais (glicemia < 45 mg/dl e insulina > 6 mUI/ml após 12 horas de jejum) ou jejum prolongado (72 horas). Uma vez confirmada a existência do insulinoma, torna-se necessária a localização do segmento pancreático acometido pelo tumor. Nenhum paciente deve ser submetido a qualquer procedimento cirúrgico terapêutico (pancreatectomia subtotal), a não ser que a localização do tumor seja claramente conhecida, pré ou intraoperatoriamente⁽⁴⁾. Assim, faz-se necessária a utilização de diversos procedimentos para a correta identificação do insulinoma.

Os insulinomas são tumores pequenos, com média de 12 mm⁽⁵⁾. Devido ao tamanho dessas lesões, o diagnóstico por métodos de imagem tem elevado índice de falso-negativos. Dentre os exames não-invasivos, a ultra-sonografia abdominal é o que apresenta uma das menores taxas de sensibilidade na localização desses tumores⁽⁶⁾. Tanto a TC como a RM também apresentam baixa sensibilidade, variando de 17% a 60% (média de 25%)⁽⁷⁻¹²⁾. Estes exames devem, entretanto, ser realizados em todos os pacientes, pois podem evitar a realização de exames invasivos e acelerar o tratamento do paciente.

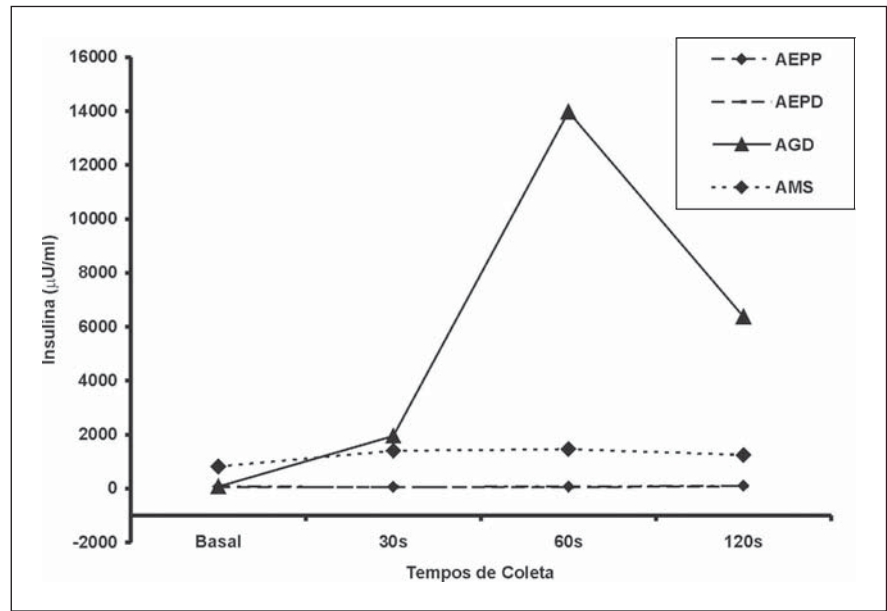


Figura 1. Elevação nos níveis de insulina após estímulo com gluconato de cálcio na artéria gastroduodenal (AGD). Os valores da artéria esplênica proximal, porção proximal (AEPP), se superpõem aos da artéria esplênica proximal, porção distal (AEPD). AMS, artéria mesentérica superior.

Os exames invasivos apresentam maior sensibilidade na localização dos insulinomas. A cateterização portal hepática transcutânea possui sensibilidade entre 75% e 100%, porém é procedimento complexo, associado a alto índice de complicações e mortalidade elevada^(1,9,10,13). A US endoscópica apresenta sensibilidade entre 55% e 80%^(5,8), porém depende da experiência do examinador e da localização do tumor (tumores na cauda e corpo dificilmente são visualizados). A angiografia tem sensibilidade entre 35% e 60%^(1,5) e é um dos procedimentos mais comumente realizados.

O EACV é exame que pode ser realizado durante a angiografia pancreática. Desenvolvido e modificado por Doppman *et al.*^(2,7,14), o EACV possui sensibilidade que varia entre 85% e 100%. A interpretação do exame baseia-se na elevação da insulina pós-estímulo. A secreção de insulina pela célula beta é regulada através de canais de potássio e cálcio. Dessa forma, o aumento extracelular de cálcio levaria a um influxo através destes canais e promoveria a secreção da insulina. A resposta ao gluconato de cálcio não depende do tamanho do tumor. A maioria dos autores relata aumentos de 2 a 15 vezes nos níveis de insulina. Diversos autores já comprovaram a eficácia do EACV na confirmação de imagens suspeitas, na identificação de insulinomas

ocultos e na localização de metástases hepáticas.

Dois aspectos devem ser relacionados referentes a este caso. A maioria dos estudos utiliza também o estímulo da artéria hepática, de modo a identificar possíveis lesões metastáticas. Como não havia qualquer evidência de lesão no fígado, o estímulo não foi realizado em nossa paciente. Além disso, a paciente apresentou resposta exageradamente elevada ao estímulo, o que ocasionou hipoglicemia grave. Durante a realização do exame é necessário que a glicemia seja monitorada e que todo o material para corrigir hipoglicemia grave esteja preparado para utilização em caso de emergência. Embora a incidência de complicações seja baixa, pacientes recebendo digitálicos devem ser cuidadosamente observados, devido a possível ocorrência de arritmia^(13,14). Pode ocorrer também a indução de pancreatite pelo cálcio. Embora estas complicações sejam esperadas, ainda não foi relatada a sua ocorrência.

Nenhum dos exames de imagem realizados na paciente foi capaz de localizar o insulinoma. A realização do EACV identificou o tumor na cabeça do pâncreas, o que permitiu abordagem muito mais específica por parte da equipe cirúrgica. Alguns autores ainda preconizam a pancreatectomia subtotal quando o tumor não é locali-

zado. Se tal procedimento fosse realizado nesta paciente, a retirada de corpo e cauda pancreáticas seria ineficaz e a paciente persistiria com a lesão. Independentemente da realização de exames intra-operatórios, a localização do insulínoma já é possível ser obtida com grande acurácia e sensibilidade antes da cirurgia. Dessa forma, a utilização do EACV em pacientes com insulínoma oculto aumenta a probabilidade de uma correta identificação do tumor e eleva o índice de sucesso da cirurgia.

CONCLUSÕES

O EACV é o exame com maior sensibilidade para a localização pré-operatória de um insulínoma. Sua realização é, entretanto, indicada apenas para pacientes com tumor não detectado aos exames convencionais. Embora a incidência de complicações seja rara, é necessária a monitoração do paciente durante o exame, principalmente para evitar a hipoglicemia.

REFERÊNCIAS

- O'Shea D, Rohrer-Theurs A, Lynn JA, Jackson JE, Bloom SR. Localization of insulinomas by selective intraarterial calcium injection. *J Clin Endocrinol Metab* 1996;81:1623-7.
- Doppman JL, Chang R, Fraker DL, *et al.* Localization of insulinomas to regions of the pancreas by intra-arterial stimulation with calcium. *Ann Intern Med* 1995;123:269-73.
- Service FJ, McMahon MM, O'Brien PC, Ballard DJ. Functioning insulinoma – incidence, recurrence, and long term survival of patients: a 60-year study. *Mayo Clin Proc* 1991;66:711-9.
- Hirshberg B, Libutti SK, Alexander HR, *et al.* Blind distal pancreatectomy for occult insulinoma, and inadvisable procedure. *J Am Coll Surg* 2002;194:761-4.
- Brändle M, Pfammatter T, Spinass GA, Lechmann R, Schmid C. Assessment of selective arterial calcium stimulation and hepatic venous sampling to localize insulin-secreting tumours. *Clin Endocrinol* 2001;55:357-62.
- Doherty GM, Doppman JL, Shawker TH, *et al.* Results of a prospective strategy to diagnose, localize, and resect insulinomas. *Surgery* 1991;110:989-97.
- Doppman JL, Miller DL, Chang R, Shawker TH, Gorden P, Norton JA. Insulinomas: localization with selective intraarterial injection of calcium. *Radiology* 1991;178:237-41.
- Lo CY, Chan FL, Tam SCF, Cheng PW, Fan ST, Lam KSL. Value of intra-arterial calcium stimulated venous sampling for regionalization of pancreatic insulinomas. *Surgery* 2000;128:903-9.
- Suzuki K, Takahashi S, Aiura K, *et al.* Evaluation of the usefulness of percutaneous transhepatic portal catheterization for preoperatively diagnosing the localization of insulinomas. *Pancreas* 2002;24:96-102.
- Tsagarakis S, Kaskarelis J, Malagari C, *et al.* Regionalization of occult pancreatic insulinomas with the arterial stimulation venous sampling (ASVS) technique. *Clin Endocrinol* 1997;47:753-7.
- Kuzin NM, Egorov AV, Kondrashin AS, Lotov NA, Kuznetsov NS, Majorova JB. Preoperative and intraoperative topographic diagnosis of insulinomas. *World J Surg* 1998;22:593-8.
- Pereira PL, Roche AJ, Maier GW, *et al.* Insulinoma and islet cell hyperplasia: value of the calcium intraarterial stimulation test when findings of other preoperative studies are negative. *Radiology* 1998;206:703-9.
- Baba Y, Miyazono N, Nakajo M, Kanetsuki I, Nishi H, Inoue H. Localization of insulinomas. Comparison of conventional arterial stimulation with venous sampling (ASVS) and superselective ASVS. *Acta Radiol* 2000;41:172-7.
- Doppman JL, Miller DL, Chang R, Gorden P, Eastman RC, Norton JA. Intra-arterial calcium stimulation test for detection of insulinomas. *World J Surg* 1993;17:439-43.