

Enterografia por tomografia computadorizada: experiência inicial na avaliação das doenças do intestino delgado*

CT enterography: a preliminary experience in the evaluation of small bowel diseases

Luciana Costa-Silva¹, Tatiana Martins², Maria do Carmo Friche Passos³

Resumo **OBJETIVO:** O objetivo deste estudo é demonstrar a importância da enterografia por tomografia computadorizada (entero-TC) e como este exame pode contribuir na elucidação diagnóstica e avaliação clínica de pacientes com doenças do intestino delgado. **MATERIAIS E MÉTODOS:** Análise retrospectiva de 35 pacientes submetidos a entero-TC realizadas em aparelho multidetector de 16 canais, entre maio de 2008 e março de 2009. Utilizou-se meio de contraste iodado venoso e oral neutro (polietilenoglicol). As principais indicações foram avaliação de doença de Crohn, diarreia de origem indeterminada e suspeita de neoplasias. **RESULTADOS:** Houve boa correlação dos achados à entero-TC relacionados à atividade da doença em pacientes com doença de Crohn, quando comparados com dados clínicos, laboratoriais e endoscópicos. Em 15 casos identificaram-se alterações compatíveis com doença de Crohn, 9 deles sugerindo atividade. Dos pacientes com diarreia, o exame elucidou a maioria dos casos. Identificaram-se dois casos de tumor carcinóide. **CONCLUSÃO:** A entero-TC é método simples e eficaz para estudo das doenças inflamatórias/neoplásicas do intestino delgado, sobretudo na avaliação da doença de Crohn, indicando atividade da doença. Uma de suas principais vantagens é a possibilidade de avaliação de alterações mesentéricas e extraintestinais associadas. **Unitermos:** Enterografia; Tomografia computadorizada; Intestino delgado; Doença de Crohn.

Abstract **OBJECTIVE:** The present study was aimed at demonstrating the value of computed tomography enterography (CT enterography) and how this imaging method can be useful in the diagnostic elucidation and assessment of patients with small bowel diseases. **MATERIALS AND METHODS:** Retrospective evaluation of 35 patients submitted to CT enterography in a 16-row multidetector CT equipment from May/2008 to March/2009. All the patients received intravenous and neutral oral iodinated contrast agents (polyethylene glycol). Main indications were: Crohn's disease, diarrhea of undetermined origin and suspicion of neoplasia. **RESULTS:** A good correlation was observed between CT enterography findings and clinical, laboratory and endoscopic data related to the disease activity in patients with Crohn's disease. In 15 cases alterations compatible with Crohn's disease were identified, nine of them suggesting disease activity. A diagnosis was achieved in the majority of the patients with diarrhea. Carcinoid tumors were identified in two patients. **CONCLUSION:** CT enterography is a simple and effective method in the evaluation of inflammatory/neoplastic small bowel diseases, particularly in cases of Crohn's disease, indicating disease activity. One of the main advantages of this method is the possibility of evaluating associated mesenteric and extraintestinal alterations. **Keywords:** Enterography; Computed tomography; Small bowel; Crohn's disease.

Costa-Silva L, Martins T, Passos MCF. Enterografia por tomografia computadorizada: experiência inicial na avaliação das doenças do intestino delgado. *Radiol Bras.* 2010;43(5):303-308.

INTRODUÇÃO

Tradicionalmente, o estudo radiológico do intestino delgado sempre foi realizado por meio de exames baritados, como a en-

teroclise convencional e o trânsito intestinal, sendo este, por vários anos, considerado o método de imagem padrão ouro⁽¹⁾. No entanto, em virtude dos avanços obtidos com o advento dos tomógrafos multidetectores e da grande variedade de meios de contraste entéricos disponíveis, a enterografia por tomografia computadorizada (entero-TC) tem-se tornado o método de escolha na avaliação das doenças do intestino delgado,

sendo cada vez mais utilizada⁽²⁾. É um método que apresenta alta resolução espacial e permite a visualização do lúmen e do relevo mucoso, tendo a grande vantagem de ser capaz de avaliar a espessura parietal, além de eventuais alterações mesentéricas e extraintestinais associadas⁽³⁾.

As principais indicações de exame são detecção e acompanhamento evolutivo de doenças inflamatórias intestinais, sobretudo doença de Crohn, investigação de tumores do intestino delgado, dor abdominal e diarreia de origem indeterminada e hemorragia digestiva de origem obscura. Permite a identificação de lesões hipervascu-

* Trabalho realizado no Setor de Radiologia e Diagnóstico por Imagem do Eoar Medicina Diagnóstica, Belo Horizonte, MG, Brasil.

1. Mestre, Médica Radiologista, Professora Assistente do Departamento de Propeidética Complementar da Faculdade de Medicina da Universidade Federal de Minas Gerais (UFMG), Belo Horizonte, MG, Brasil.

2. Especialista em Radiologia e Diagnóstico por Imagem, Médica Radiologista do Eoar Medicina Diagnóstica, Belo Horizonte, MG, Brasil.

3. Pós-Doutora, Professora Adjunta-2 do Departamento de Clínica Médica da Universidade Federal de Minas Gerais (UFMG), Belo Horizonte, MG, Brasil.

Endereço para correspondência: Dra. Luciana Costa Silva. Rua Antônio de Albuquerque, 1021/901, Lourdes. Belo Horizonte, MG, Brasil, 30112-011. E-mail: costaluciana@terra.com.br

Recebido para publicação em 17/2/2010. Aceito, após revisão, em 16/9/2010.

lares, dilatações, estenoses, fístulas, segmentos intestinais com hiperimpregnação, assim como de outras alterações abdominais. Dessa forma, a entero-CT tem grande aplicabilidade clínica, sobretudo nos casos de doença de Crohn, podendo dar informações sobre a atividade da doença e possíveis complicações associadas^(2,4,5).

O objetivo deste trabalho é demonstrar como esse método pode contribuir na elucidação diagnóstica e controle clínico de pacientes com doenças intestinais. O intestino delgado sempre foi considerado uma estrutura de difícil avaliação propedêutica, em razão de sua grande extensão, da presença de pregas, de sua posição no tubo digestivo entre o estômago e o intestino grosso, da tortuosidade e sobreposição das alças⁽⁶⁾. A entero-TC, com seus cortes finos e reconstruções multiplanares, minimiza essas limitações e fornece, muitas vezes, maior número de informações que outros métodos de imagem como a cápsula endoscópica e a enteroscopia, retomando o papel dos estudos radiológicos na avaliação enteral^(6,7). Frente à simplicidade e à rapidez desse exame não invasivo, torna-se fundamental difundir a técnica, descrevendo seus principais achados.

MATERIAIS E MÉTODOS

Foi realizado estudo retrospectivo de exames de 35 pacientes com suspeita de lesão no intestino delgado submetidos a entero-TC em instituição privada, entre maio de 2008 e março de 2009. O estudo não foi submetido a análise de comitê de ética, não existente na Instituição na época da colheita de dados. A idade média dos pacientes foi de 43,46 anos ($\pm 19,18$ anos), sendo 62,9% do sexo feminino.

Utilizou-se, como protocolo de exame, administração oral de 70 g de polietilenglicol diluídos em 1.000 ml de água, dividida em duas doses: a primeira, 40 minutos antes do exame e a segunda, 20 minutos antes. Imediatamente antes da aquisição das imagens, os pacientes foram orientados a ingerir 350 ml de água, permitindo a adequada distensão do estômago, duodeno e jejuno proximal. As imagens foram adquiridas em aparelho multidetector de 16 canais Philips Brilliance 16 (Philips Medical Systems; Best, Holanda), e em todos os casos

houve injeção intravenosa de meio de contraste iodado hidrossolúvel não iônico, na dose variando entre 1,5 e 2,0 ml/kg de peso, com auxílio de bomba injetora a 3 ml/s. Foram realizadas aquisições volumétricas axiais de 1,5 mm de espessura nas fases arterial e entérica (30 segundos e 55 segundos após o início da administração intravenosa do meio de contraste).

As principais indicações foram para avaliação diagnóstica ou controle de pacientes com doença de Crohn ($n = 14$; 40,0% dos casos) e avaliação de dor abdominal de origem indeterminada ($n = 11$; 31,4% dos casos). Foram realizados exames também para investigação de neoplasia, de diarreia crônica de origem indeterminada e para controle de doença celíaca em sete, dois e um pacientes, respectivamente.

Todos os exames foram interpretados pelo mesmo médico radiologista, com experiência de 13 anos em imagiologia abdominal, em estação de trabalho. Vários parâmetros foram analisados na entero-TC, entre eles: espessura da parede do intestino delgado, padrão de captação do meio de contraste intravenoso, padrão de distribuição e aspecto das pregas coniventes, calibre das alças, extensão e localização de acometimento, além de alterações extraparietais como ingurgitamento de vasos, densificação da gordura perientérica e linfonodomegalia. Avaliou-se, ainda, a possibilidade de fístulas, abscessos, estenoses e dilatações intestinais.

Considerou-se normal alças intestinais com calibre médio de 25,0 mm, chegando

a 35,0 mm no jejuno e 30,0 mm no íleo, sendo a espessura parietal usual de 1 a 2 mm. Sabe-se que o jejuno apresenta, em média, quatro a sete pregas a cada 2,5 cm de comprimento, e o íleo, três a cinco pregas nessa mesma extensão⁽⁸⁾. Uma das alterações pesquisadas na doença celíaca foi a inversão desse padrão das pregas intestinais. Na avaliação tumoral, avaliou-se a presença de espessamentos focais ou de lesões vegetantes. Linfonodos cujo menor eixo media acima de 10 mm foram interpretados como patológicos. Em relação à captação do meio de contraste, buscaram-se diferenças de impregnação entre os diversos segmentos, sendo a hipercaptação um dos principais critérios na determinação de atividade inflamatória da doença de Crohn.

Em seguida, foi feita correlação dos achados tomográficos com os dados clínicos, laboratoriais, endoscópicos e, quando presentes, histopatológicos, havendo, em todos os casos, discussão do caso com o médico solicitante. Antes do exame, os pacientes responderam um questionário sobre os sinais e sintomas que o levaram a submeter-se ao exame. Após a entero-TC, responderam perguntas sobre a tolerância e aceitação do método.

RESULTADOS

Todos os pacientes toleraram bem a execução do exame, ingerindo adequadamente o meio de contraste, o que permitiu a satisfatória distensão intestinal (Figura 1). Dos 35 pacientes avaliados, 23 apresenta-

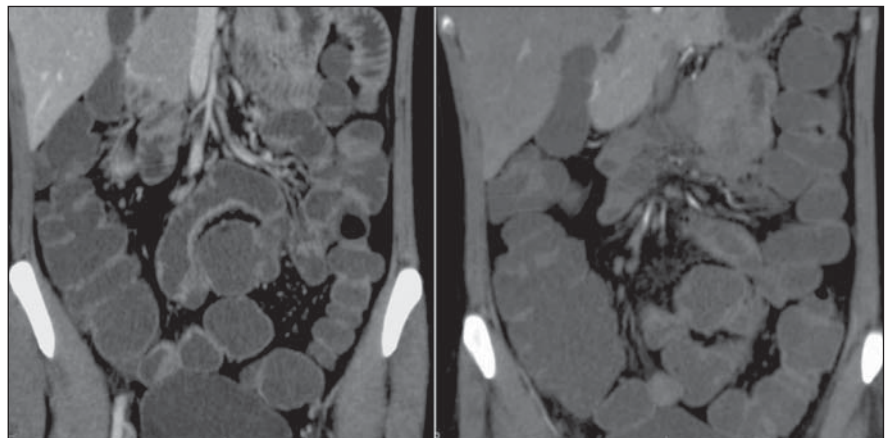


Figura 1. Entero-TC, cortes coronais, em paciente do sexo feminino, 30 anos de idade. Exame utilizando meio de contraste oral neutro não absorvível (polietilenglicol) demonstrando boa distensão de diferentes segmentos intestinais, desde o jejuno até o íleo, com adequada contrastação das paredes intestinais.

ram alterações à entero-TC. Dos 14 casos cuja indicação foi avaliação de doença de Crohn, observaram-se sinais de atividade da doença em oito (57%), identificando-se espessamento parietal e hiperimpregnação pelo meio de contraste em 100% dos casos (Figura 2). Nos outros seis foram encontrados sinais compatíveis com acometimento por doença de Crohn, no entanto, não sugestivos de atividade inflamatória no momento do exame. Evidenciou-se a presença de fístulas em sete pacientes (87% dos casos com atividade) (Figuras 3 e 4).

Foram diagnosticados dois casos de tumor carcinóide não suspeitados clinicamente (Figura 4). Os pacientes foram tratados cirurgicamente e essa hipótese foi então confirmada pelo resultado anatomo-

patológico. Em um paciente cuja indicação foi doença celíaca, a entero-TC evidenciou os achados típicos da doença, mostrando o clássico aspecto de padrão reverso de alças jejunoileais, com aspecto liso e regular das alças jejunais relacionado a atrofia vilosa e aumento da quantidade de válvulas coniventes no íleo, caracterizando padrão de “jejunização” (Figura 5).

DISCUSSÃO

A entero-TC é um exame realizado após obter-se distensão das alças intestinais por meio de contraste oral neutro associado a administração de meio de contraste iodado intravenoso⁽⁹⁾. Difere da tomografia convencional do abdome e pelve principalmente

pelo meio de contraste utilizado por via oral^(2,3).

Dentre os meios de contrastes entéricos neutros disponíveis temos: água, polietilenoglicol, lactulose, bário diluído a 0,1% com sorbitol, entre outros. Considerando-se que a distensão intestinal satisfatória é indispensável para a interpretação adequada do exame, a água não é considerada um bom meio de contraste para enterografia, uma vez que ela é absorvida rapidamente ao longo do intestino⁽⁴⁾. Assim, agentes não absorvíveis como o polietilenoglicol são preferidos⁽¹⁰⁾.

Macari et al. consideram que há distensão luminal adequada quando o diâmetro do intestino delgado é ao menos igual a 2 cm⁽⁹⁾. Outros autores julgam ideal quando há contraste intraluminal separando as paredes, permitindo a identificação de pregas, sem colapso das alças^(11,12). Em todos nossos exames foi obtida distensão intestinal satisfatória com a utilização do polietilenoglicol via oral, permitindo a avaliação adequada, sem mascarar ou simular alterações que poderiam fornecer resultados falso-negativos ou falso-positivos. Apesar das controvérsias sobre a melhor via de administração do meio de contraste, estudos recentes, como o de Wold et al., têm demonstrado que não existem diferenças estatisticamente significativas entre a enterografia e a enteroclise em relação à distensão de alças intestinais⁽¹¹⁾.

Em relação à aceitação da ingestão do meio de contraste, observamos que todos os pacientes estudados toleraram bem a quantidade e o intervalo de administração do meio de contraste oral, o que está de

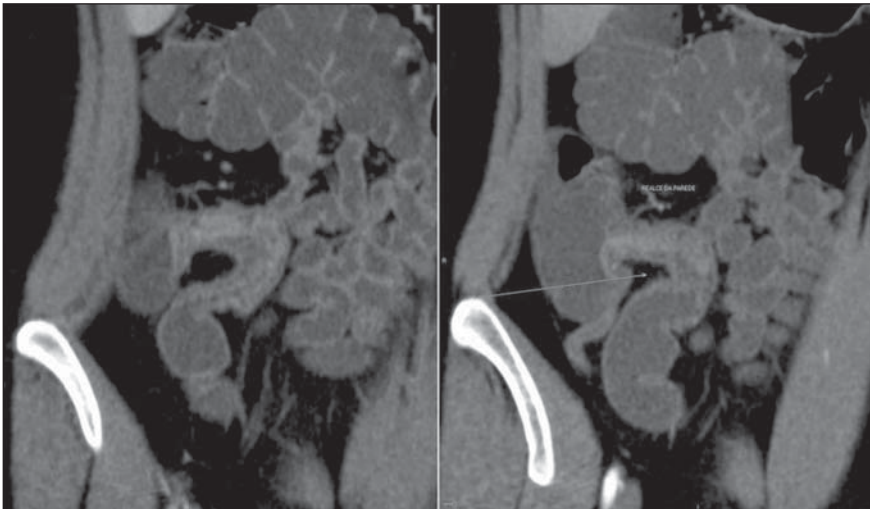

Figura 2. Paciente de 22 anos de idade, sexo feminino. Proteína C reativa levemente aumentada. Espessamento em grau leve a moderado das paredes do íleo terminal associado a estratificação parietal e leve aumento do realce pelo meio de contraste intravenoso, indicativo de doença de Crohn com atividade inflamatória leve.

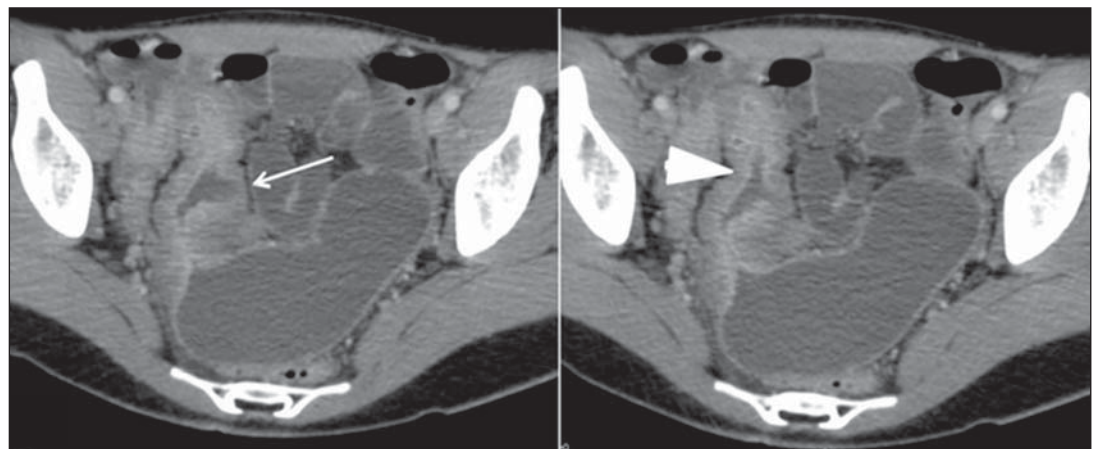


Figura 3. Entero-TC, imagem no plano axial, em paciente de 18 anos de idade, com quadro de diarreia e dor abdominal de etiologia indefinida. Espessamento parietal significativo do íleo distal, com estratificação parietal e realce aumentado pelo meio de contraste venoso (cabeça de seta), associado a fístula em fundo cego (seta) em sua parede medial. Diagnóstico definitivo: doença de Crohn.

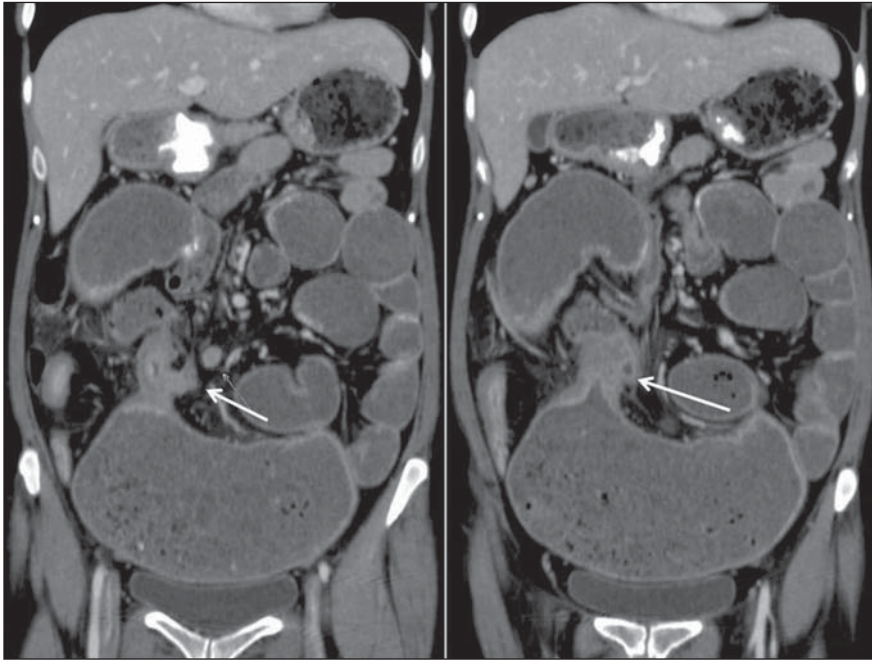


Figura 4. Paciente do sexo feminino, 36 anos de idade, portadora de doença de Crohn. Entero-TC demonstra espessamento parietal acentuado do íleo distal, com estenose e significativa dilatação a montante. Existe trajeto linear originando-se do segmento acima citado e direcionando-se ao cólon transverso, caracterizando fístula enterocólica (setas).

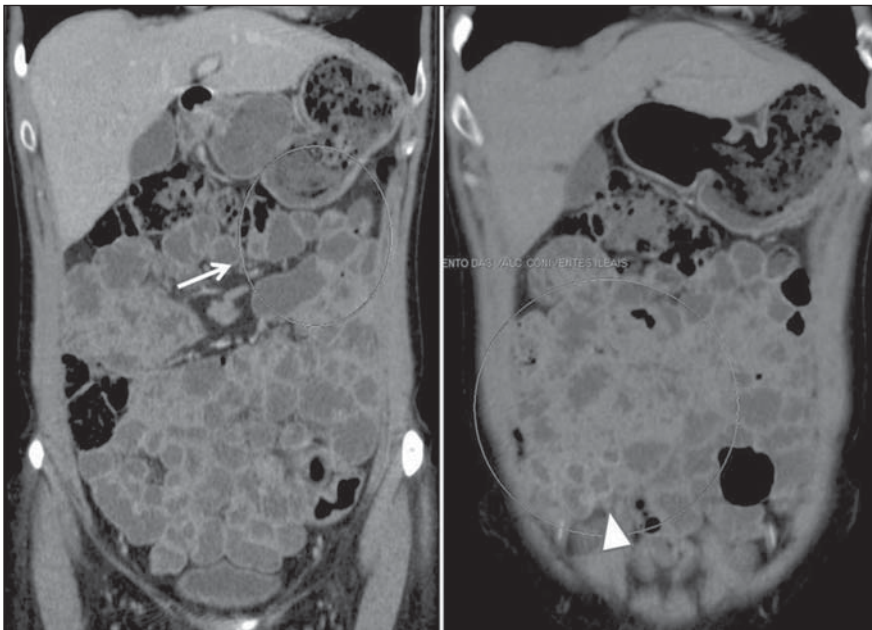


Figura 5. Paciente do sexo feminino, 46 anos de idade, com diagnóstico de doença celíaca. Entero-TC demonstra padrão reverso de pregas de alças jejunoleiais, com perda das válvulas coniventes e atrofia vilosa do jejuno (seta) associada a jejunização do íleo, representada pelo maior número de pregas ileais (cabeça de seta).

acordo com dados da literatura, fazendo com que a técnica seja cada vez mais utilizada, em detrimento da enteróclise^(11,13). Não foram avaliados, todavia, pacientes internados, com estado geral muito debili-

tado, o que poderia tornar a técnica inviável. Nesses casos, poderia ser necessário realizar o estudo por enteróclise, o que tornaria a avaliação intestinal mais demorada, desconfortável e onerosa para o paciente.

A entero-TC permite a avaliação de cada segmento intestinal sem sobreposição de alças, fornece informações sobre o acometimento parietal, do mesentério, da gordura perientérica e de outras estruturas abdominais. A interpretação criteriosa do exame baseia-se na análise da localização da lesão no intestino delgado, do padrão e intensidade da captação parietal do meio de contraste venoso, da extensão do envolvimento, do grau de espessamento parietal, além de outros achados associados.

A entero-TC tem como principal aplicação clínica a avaliação de pacientes com doença de Crohn suspeita ou confirmada⁽³⁾. A sua principal vantagem no estudo da doença de Crohn em relação ao trânsito intestinal é a possibilidade de avaliação da parede e estruturas perientéricas, notando-se maior acurácia na avaliação de fístulas e abscessos e reprodutibilidade inter e intraobservadores⁽¹⁴⁾. Visto serem os pacientes com as formas penetrante e estenosante da doença de Crohn os que mais geram internações, sendo os primeiros aqueles cuja reoperação está mais indicada ao longo da evolução da doença, o reconhecimento precoce de fístulas e abscessos é de extrema importância, na tentativa de reduzir o tempo de internação e de complicações desses indivíduos⁽¹⁵⁾ (Figura 6).

Dentre os achados que indicaram atividade foram observados: espessamento parietal, realce aumentado da parede intestinal, estratificação parietal, densificação da gordura mesentérica perientérica, ingurgitamento vascular (*vasa recta*), linfonodomegalias, fístulas ou abscessos⁽¹⁶⁾ (Figura 7). O espessamento e realce parietal aumentados são os critérios mais sensíveis, tendo sido encontrados em todos os pacientes da nossa casuística com doença em atividade^(2, 4,17,18). Ingurgitamento da *vasa recta* e densificação da gordura perientérica são os achados mais específicos de atividade da doença⁽¹⁸⁾.

Outra importante aplicação da entero-TC em pacientes com doença de Crohn cursando com dor abdominal é o diagnóstico diferencial de estenoses parietais, se de origem fibrótico/cicatricial ou secundárias a edema/espaço nos casos de atividade inflamatória ativa (Figura 8). Sabe-se que pacientes com doença ativa podem se beneficiar do uso de esteroides, ao passo que

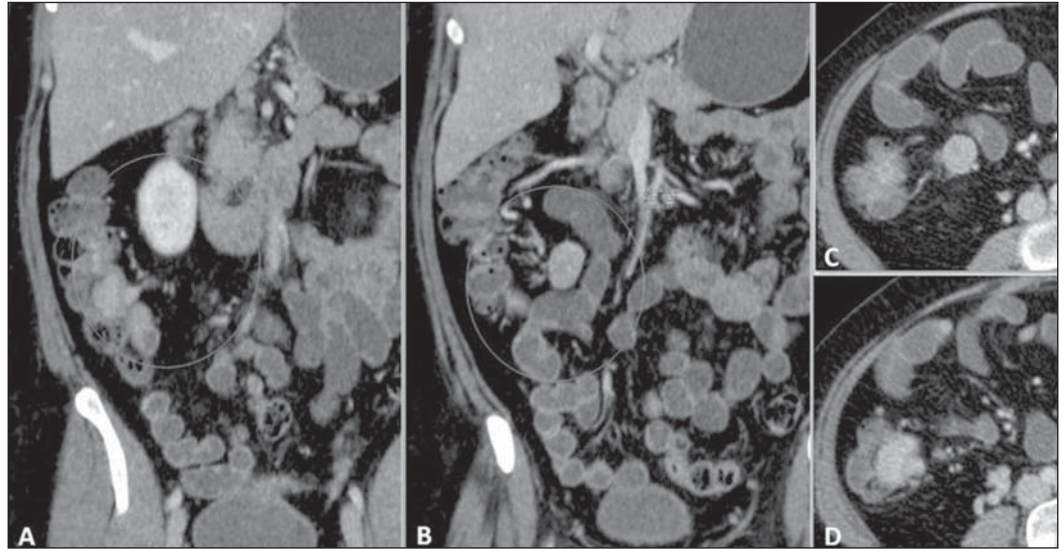


Figura 6. Entero-TC, plano coronal (A,B) e plano axial (C,D): lesão expansiva hipervascular no íleo terminal. Linfonodomegalia mesentérica regional. Anatomopatológico: carcinoide de íleo terminal com comprometimento linfonodal.

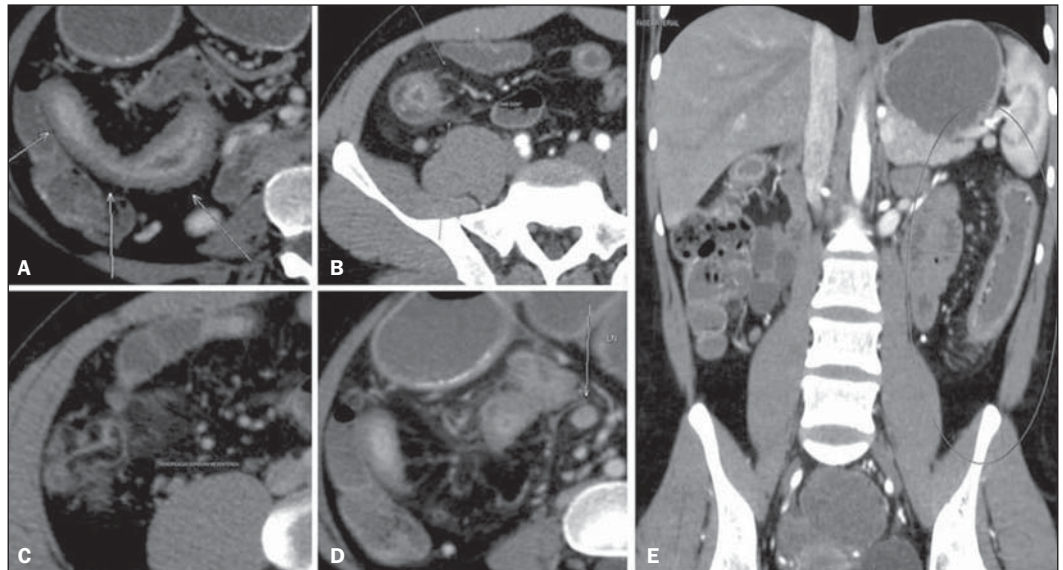


Figura 7. Doença de Crohn com atividade inflamatória moderada a acentuada. Em A e B observam-se, nos cortes axiais, impregnação parietal aumentada pelo meio de contraste, espessamento e estratificação da parede do íleo terminal (relacionada a realce da mucosa e edema da submucosa); em C, densificação da gordura mesentérica perientérica; em D, linfonodomegalia mesentérica reacional; em E, ingurgitamento dos vasos intestinais (vasa recta) relacionado ao segmento acometido, imagem no plano coronal.

naqueles com doença crônica procedimentos intervencionistas ou cirurgia parecem ser a melhor opção^(4,19).

Apesar da grande aplicabilidade e dos ótimos resultados da entero-TC na avaliação da doença de Crohn, este método envolve o uso de radiação ionizante. Sabe-se que a doença acomete principalmente adultos jovens que, usualmente, serão submetidos a vários exames ao longo de suas vidas. Desta forma, outras opções propedêuticas como a ultrassonografia ou enterografia por ressonância podem ser consideradas.

Os tumores do tubo digestivo também podem ser detectados pela entero-TC. As neoplasias do intestino delgado são raras,

representando cerca de 3% a 6% de todos os cânceres do trato digestivo⁽²⁰⁾. Os tumores carcinoides tendem a aparecer como áreas de espessamento ou pólipos que captam intensamente o meio de contraste, mais frequentemente no íleo⁽²⁾, local onde foram identificados os dois casos de nossa série. A entero-CT, em razão dos seus aspectos técnicos relacionados a melhor distensão das alças e maior capacidade de avaliação da impregnação parietal pelo meio de contraste intravenoso, pode melhor demonstrar estes tumores.

A doença celíaca é uma desordem autoimune cujo diagnóstico definitivo é feito pela biópsia intestinal⁽²¹⁾. No entanto, alguns

achados de imagem sugerem a doença, sobretudo nas fases avançadas, em que pode ser identificada a inversão do padrão habitual de pregas jejunoileais, mais bem demonstrado nas reconstruções coronais⁽²²⁾. Podem ainda ser observadas alterações inespecíficas, como dilatação de alças, separação das pregas, intussuscepção e alterações extraintestinais, como linfonodomegalias e mesmo eventuais complicações da doença^(2,21).

Outra indicação da entero-TC relatada em alguns estudos é a avaliação do foco de hemorragia digestiva. Parece que este método e a cápsula endoscópica têm papéis complementares e que, devido às dificul-

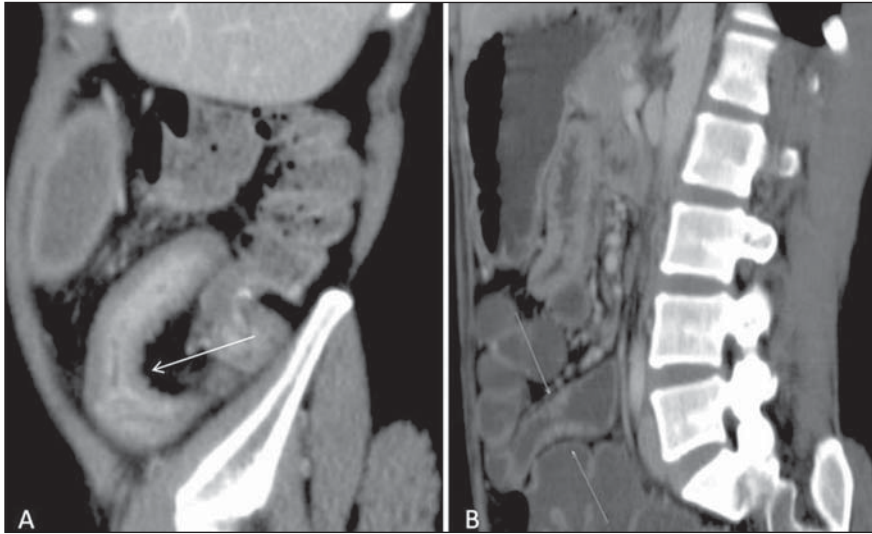


Figura 8. Doença de Crohn. Inflamação ativa (A) versus fibroestenose (B), imagens reformatadas no plano sagital. Realce aumentado na mucosa, edema na submucosa e espessamento parietal (seta em A). Em B nota-se discreto espessamento parietal, no entanto, o realce do segmento acometido é semelhante ao das demais alças intestinais adjacentes.

dades inerentes ao último, como identificação do local da lesão, visualização prejudicada pela presença de fluido e sangue intraluminal ou ausência de distensão das alças, a entero-CT pode em alguns casos evidenciar lesões não detectadas pela cápsula^(23,24). São necessários mais estudos para definir o seu papel na avaliação do sangramento intestinal.

CONCLUSÃO

O estudo preliminar permite observar que a entero-TC tem-se mostrado útil no diagnóstico das doenças do intestino, sobretudo na avaliação do intestino delgado.

É um exame com custo similar à tomografia computadorizada abdominal convencional, rápido e com boa aceitação e tolerância pelo paciente. Suas aplicações são crescentes, devendo ser um método cada vez mais utilizado na prática clínica e radiológica.

REFERÊNCIAS

- Horsthuis K, Stokkers PCF, Stoker J. Detection of inflammatory bowel disease: diagnostic performance of cross-sectional imaging modalities. *Abdom Imaging*. 2008;33:407-16.
- Paulsen SR, Huprich JE, Fletcher JG, et al. CT enterography as a diagnostic tool in evaluating small bowel disorders: review of clinical experience with over 700 cases. *Radiographics*. 2006;26:641-57.
- Hara AK, Alam S, Heigh RI, et al. Using CT enterography to monitor Crohn's disease activity: a preliminary study. *AJR Am J Roentgenol*. 2008;190:1512-6.
- Hara AK, Swartz PG. CT enterography of Crohn's disease. *Abdom Imaging*. 2009;34:289-95.
- Booya F, Akram S, Fletcher JG, et al. CT enterography and fistulizing Crohn's disease: clinical benefit and radiographic findings. *Abdom Imaging*. 2009;34:467-75.
- Hara AK, Leighton JA, Sharma VK, et al. Imaging of small bowel disease: comparison of capsule endoscopy, standard endoscopy, barium examination, and CT. *Radiographics*. 2005;25:697-711.
- Fidler J. Feature section, small bowel disease: CT imaging. *Abdom Imaging*. 2009;34:281.
- Federle MP, Jeffrey RB, Desser TS, et al. Diagnostic imaging: abdomen. Salt Lake, UT: Amirsys; 2004.
- Macari M, Megibow AJ, Balthazar EJ. A pattern approach to the abnormal small bowel: observations at MDCT and CT enterography. *AJR Am J Roentgenol*. 2007;188:1344-55.
- Mazzeo S, Caramella D, Battolla L, et al. Crohn disease of the small bowel: spiral CT evaluation after oral hyperhydration with isotonic solution. *J Comput Assist Tomogr*. 2001;25:612-6.
- Wold PB, Fletcher JG, Johnson CD, et al. Assessment of small bowel Crohn disease: noninvasive peroral CT enterography compared with other imaging methods and endoscopy – feasibility study. *Radiology*. 2003;229:275-81.
- Megibow AJ, Babb JS, Hecht EM, et al. Evaluation of bowel distention and bowel wall appearance by using neutral oral contrast agent for multi-detector row CT. *Radiology*. 2006;238:87-95.
- Fletcher JG. CT enterography technique: theme and variations. *Abdom Imaging*. 2009;34:283-8.
- Lee SS, Kim AY, Yang SK, et al. Crohn disease of the small bowel: comparison of CT enterography, MR enterography, and small-bowel follow-through as diagnostic techniques. *Radiology*. 2009;251:751-61.
- Veloso FT, Ferreira JT, Barros L, et al. Clinical outcome of Crohn's disease: analysis according to the Vienna classification and clinical activity. *Inflamm Bowel Dis*. 2001;7:306-13.
- Huprich JE, Fletcher JG. CT enterography: principles, technique and utility in Crohn's disease. *Eur J Radiol*. 2009;69:393-7.
- Bodily KD, Fletcher JG, Solem CA, et al. Crohn disease: mural attenuation and thickness at contrast-enhanced CT enterography – correlation with endoscopic and histologic findings of inflammation. *Radiology*. 2006;238:505-16.
- Baker ME, Walter J, Obuchowski NA, et al. Mural attenuation in normal small bowel and active inflammatory Crohn's disease on CT enterography: location, absolute attenuation, relative attenuation, and the effect of wall thickness. *AJR Am J Roentgenol*. 2009;192:417-23.
- Higgins PD, Caoili E, Zimmermann M, et al. Computed tomographic enterography adds information to clinical management in small bowel Crohn's disease. *Inflamm Bowel Dis*. 2007;13:262-8.
- Masselli G, Poletti E, Casciani E, et al. Small-bowel neoplasms: prospective evaluation of MR enteroclysis. *Radiology*. 2009;251:743-50.
- Soyer P, Boudiaf M, Fargeaudou Y, et al. Celiac disease in adults: evaluation with MDCT enteroclysis. *AJR Am J Roentgenol*. 2008;191:1483-92.
- Tomei E, Marini M, Messineo D, et al. Computed tomography of the small bowel in adult celiac disease: the jejunoileal fold pattern reversal. *Eur Radiol*. 2000;10:119-22.
- Huprich JE, Fletcher JG, Alexander JA, et al. Obscure gastrointestinal bleeding: evaluation with 64-section multiphase CT enterography – initial experience. *Radiology*. 2008;246:562-71.
- Singh V, Alexander JA. The evaluation and management of obscure and occult gastrointestinal bleeding. *Abdom Imaging*. 2009;34:311-9.