

Valor da ultrassonografia em crianças com suspeita de febre hemorrágica do dengue: revisão da literatura*

Usefulness of ultrasonography in children with suspected dengue hemorrhagic fever: a literature review

Ricardo Villar Barbosa de Oliveira¹, Livia Teresa Moreira Rios², Maria dos Remédios Freitas Carvalho Branco³, Leônidas Lopes Braga Júnior⁴, Janilson Moucherek Soares Nascimento⁵, Gilnara Fontinelle Silva⁶, Kemuel Pinto Bandeira⁷

Resumo O dengue é doença endêmica em regiões tropicais e subtropicais. Quando sintomática, classifica-se em febre do dengue e febre hemorrágica do dengue, com tendência a síndrome do choque do dengue. A febre hemorrágica do dengue é marcada por manifestações hemorrágicas, trombocitopenia e aumento da permeabilidade capilar. A síndrome do choque do dengue apresenta os achados de febre hemorrágica do dengue com hipotensão. Muitos achados ultrassonográficos têm sido descritos, incluindo derrame pleural, ascite, espessamento da parede da vesícula biliar e derrame pericárdico. O objetivo desta revisão da literatura é descrever os achados ultrassonográficos e demonstrar o papel da ultrassonografia em crianças com suspeita de febre hemorrágica do dengue.

Unitermos: Dengue; Febre hemorrágica do dengue; Síndrome do choque do dengue; Derrame pleural; Ultrassonografia.

Abstract Dengue virus infection is endemic in tropical and subtropical areas. Symptomatic dengue infection is classified into dengue fever or dengue hemorrhagic fever with a tendency to develop shock syndrome. Dengue hemorrhagic fever is characterized by hemorrhagic manifestations, thrombocytopenia and increased capillary permeability. Dengue shock syndrome presents findings of dengue hemorrhagic fever with hypotension. Many sonographic findings have been described, including pleural effusion, ascites, gallbladder wall thickening and pericardial effusion. The aim of the present review is to describe sonographic findings and to demonstrate the role of ultrasonography in the assessment of children with suspected dengue hemorrhagic fever.

Keywords: Dengue; Dengue hemorrhagic fever; Dengue shock syndrome; Pleural effusion; Ultrasonography.

Oliveira RVB, Rios LTM, Branco MRFC, Braga Júnior LL, Nascimento JMS, Silva GF, Bandeira KP. Valor da ultrassonografia em crianças com suspeita de febre hemorrágica do dengue: revisão da literatura. Radiol Bras. 2010;43(6):401-407.

* Trabalho realizado no Serviço de Pediatria do Hospital Universitário da Universidade Federal do Maranhão (HU-UFMA), São Luís, MA, Brasil.

1. Mestre, Coordenador do Serviço de Imagem em Pediatria do Hospital Universitário da Universidade Federal do Maranhão (HU-UFMA), São Luís, MA, Brasil.

2. Mestre, Coordenadora da Clínica de Imagem do Serviço de Obstetrícia e Ginecologia do Hospital Universitário da Universidade Federal do Maranhão (HU-UFMA), São Luís, MA, Brasil.

3. Doutoranda, Professora Adjunta da Disciplina de Doenças Infecciosas e Parasitárias do Curso de Medicina da Universidade Federal do Maranhão (UFMA), São Luís, MA, Brasil.

4. Especialista em Pediatria, Médico do Serviço de Pediatria do Hospital Universitário da Universidade Federal do Maranhão (HU-UFMA), São Luís, MA, Brasil.

5. Especialista em Ultrassonografia, Médico do Serviço de Imagem em Pediatria do Hospital Universitário da Universidade Federal do Maranhão (HU-UFMA), São Luís, MA, Brasil.

6. Acadêmica de Medicina da Faculdade de Medicina da Universidade Federal do Maranhão (UFMA), São Luís, MA, Brasil.

7. Membro Titular do Colégio Brasileiro de Radiologia e Diagnóstico por Imagem (CBR), Médico do Serviço de Imagem em Pediatria do Hospital Universitário da Universidade Federal do Maranhão (HU-UFMA), São Luís, MA, Brasil.

Endereço para correspondência: Dra. Livia Teresa Moreira Rios. Avenida do Vale, L-10, Q-35, Ed. Costa Rica, ap. 801, Jardim Renascença. São Luís, MA, Brasil, 65075-820. E-mail: ltrios@terra.com.br

INTRODUÇÃO

A febre do dengue é uma arbovirose responsável por epidemias anuais no Brasil. É causada por um dos quatro sorotipos do vírus dengue (DEN1, DEN2, DEN3 e DEN4), com um espectro clínico variando desde quadros assintomáticos a graves, que colocam a vida do paciente em risco⁽¹⁻⁵⁾.

A infecção pelo vírus do dengue, quando sintomática, apresenta-se como quadro febril inespecífico, dengue clássica, febre hemorrágica do dengue (FHD) com extravasamento capilar que pode progredir para o choque, ou síndrome do choque do dengue, que pode ser fatal se não tratada adequadamente⁽¹⁾.

No Brasil, a incidência de FHD é maior em adultos. Nos últimos anos, um padrão diferente na distribuição por faixa etária foi observado no Estado do Amazonas, com proporção maior de ocorrência de FHD em crianças com idade inferior a 15 anos⁽²⁾. Aproximadamente 95% dos casos ocorrem em menores de 15 anos de idade e 5% ou mais ocorrem em lactentes^(1,3). As formas mais graves acometem mais crianças que adultos⁽⁴⁾.

Na FHD, a principal característica é o aumento da permeabilidade capilar, representada pela fuga de líquido e albumina para o espaço extravascular, levando a derrames cavitários e hemoconcentração com elevação do hematócrito, descrita como polisserosite^(5,6), classificada em formas leves e graves, segundo critérios da Organização Mundial da Saúde⁽¹⁾.

A polissierose está associada a manifestações hemorrágicas e trombocitopenia (Figura 1). Está bem estabelecido na literatura que a hipotensão secundária a esse extravasamento plasmático tipicamente ocorre até 48 horas após a defervescência, momento em que a febre cede e a temperatura passa a ser inferior a 38°C⁽⁷⁾.

Embora os achados à ultrassonografia sejam inespecíficos, o método contribui para o diagnóstico precoce em pacientes com FHD e no diagnóstico diferencial de outras doenças febris⁽⁶⁾.

O objetivo desta revisão de literatura é descrever os principais achados ultrassonográficos e avaliar o papel da ultrassonografia em crianças com suspeita de FHD.

PRINCIPAIS ACHADOS ULTRASSONOGRÁFICOS

A ultrassonografia é um método seguro que não usa radiação ionizante, de baixo custo, com elevada sensibilidade para detectar precocemente sinais de extravasamento plasmático, antecipando muitas vezes a etapa mais crítica, que ocorre no período da queda da temperatura a um nível inferior a 38°C, conhecida como defervescência, quando há maior risco de choque. Esta etapa crítica estende-se do terceiro ao quinto dia de doença febril na criança, quando se observam espessamento da parede da vesícula biliar e derrames cavitários, dor abdominal intensa, vômitos persistentes e elevação do hematócrito⁽⁵⁻¹⁵⁾.

Os sinais ultrassonográficos de extravasamento plasmático podem ser identificados precocemente, até dois dias antes da defervescência, principalmente o derrame pleural, e antecedem as modificações no hematócrito⁽⁷⁾.

Os achados ultrassonográficos são a expressão do aumento da permeabilidade capilar (sinal do extravasamento plasmático) e incluem derrames cavitários (ascite, derrames pleural e pericárdico) e aumento da espessura da parede da vesícula biliar, presentes em um terço dos pacientes com a forma leve e em 95% dos casos da forma grave de FHD. É possível visualizar-se, ainda, líquido no espaço perirrenal^(6,8).

Esplenomegalia, hepatomegalia e aumento volumétrico do pâncreas também podem ser observados⁽⁶⁾.

Balasubramanian et al.⁽¹¹⁾, em análise comparativa entre os parâmetros de extravasamento, incluindo sinais clínicos, hemococoncentração superior a 20%, hipoproteïnemia, ultrassonografia e radiografia do tórax, concluíram que a ultrassonografia foi o melhor método para o rastreamento da FHD, registrando sensibilidade de 91,42% e valor preditivo negativo de 84,21%. Os achados ultrassonográficos predominantes foram ascite, derrame pleural, espessamento da parede da vesícula biliar e hepatomegalia.

Em uma epidemia de dengue, quando o exame ultrassonográfico demonstrar espessamento da parede vesicular, ascite, esplenomegalia e derrame pleural em paciente

febril com plaquetopenia, o diagnóstico de FHD deve ser considerado^(9,10).

DERRAMES CAVITÁRIOS

Há uma correlação entre derrame pleural, ascite, líquido no espaço perirrenal, coleção subcapsular hepática e derrame pericárdico com gravidade nos casos de FHD em crianças^(6,7).

Derrame pleural é mais comum em FHD do que no dengue clássico, merecendo rigorosa observação⁽¹²⁾.

O derrame pleural é o achado ultrassonográfico mais comum de extravasamento plasmático, estando presente, mesmo de forma discreta, em crianças com dengue clássico, quando é habitualmente transitório e de resolução rápida⁽⁷⁾. O momento mais esperado da sua instalação é logo após a defervescência, entre o terceiro e o sétimo dia⁽¹²⁾. Entretanto, em crianças, as formas graves também costumam ocorrer por volta do terceiro dia, mas nem sempre são acompanhadas de defervescência⁽¹³⁾. Alguns estudos demonstram que o derrame pleural pode estar presente até um dia antes da defervescência em parte dos pacientes⁽⁷⁾. Pode ser unilateral à direita ou bilateral (Figuras 2 e 3). É menos observado apenas à esquerda. A radiografia convencional do tórax apresenta menor sensibilidade que a ultrassonografia para a detecção de pequenas quantidades de derrame pleural^(8,10,11,14). Em outro estudo, entretanto, a radiografia de tórax em decúbito lateral direito, no dia

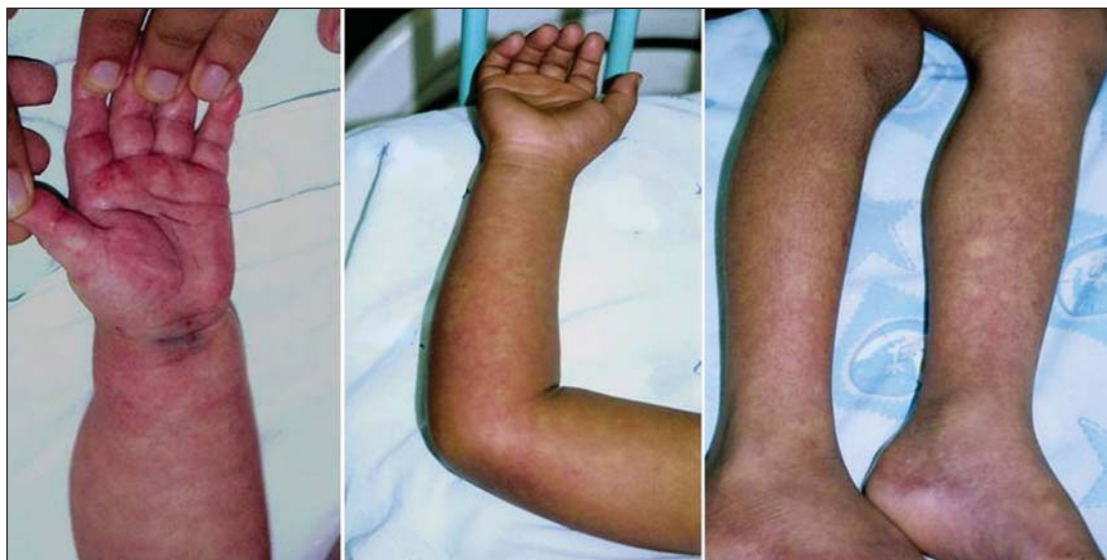

Figura 1. Manifestações hemorrágicas dermatológicas da FHD nas formas leves e graves.

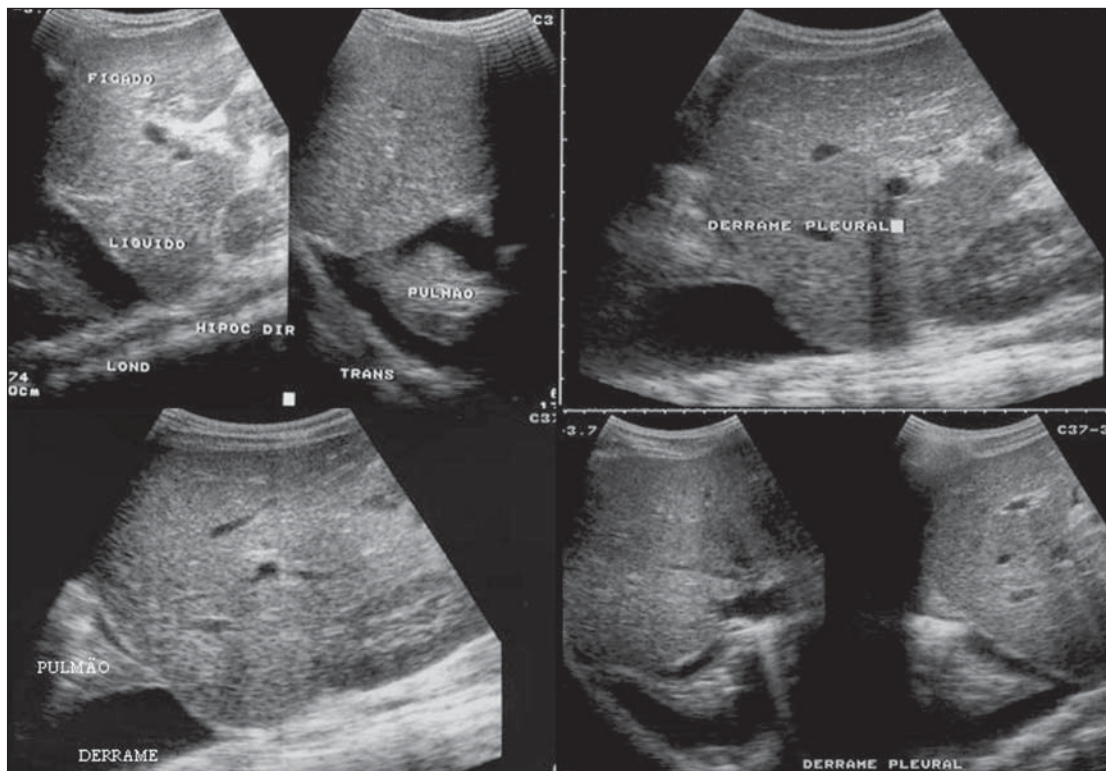


Figura 2. Derrame pleural unilateral à direita, achado comum de extravasamento plasmático, estando presente mesmo de forma discreta em crianças com dengue clássico, quando são habitualmente transitórios e de resolução rápida.

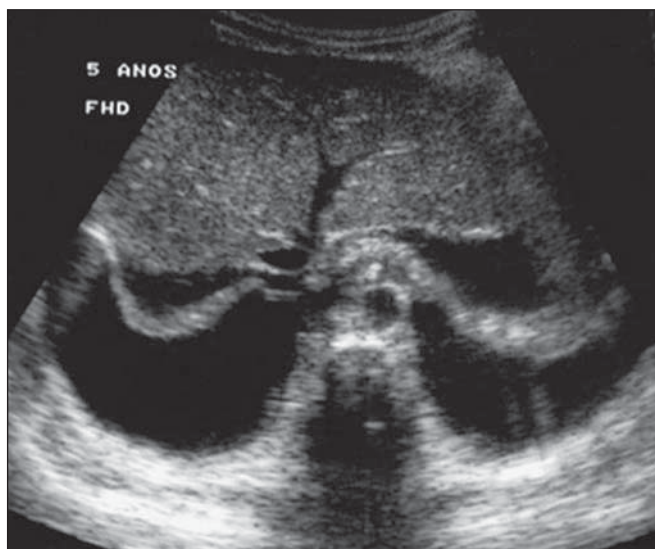


Figura 3. Expressão de extravasamento plasmático na forma de derrame pleural bilateral.

seguinte à defervescência, mostrou maior sensibilidade para a detecção de derrame pleural em relação à ultrassonografia. A desvantagem da radiografia é a exposição maior da criança à radiação ionizante⁽⁷⁾.

O derrame pericárdico é menos encontrado e pode ocorrer em até 28,5% quando avaliado do quinto ao sétimo dia febril^(10,14).

Para a detecção clínica de líquido livre na cavidade abdominal, o volume deve ser

em torno de 1.000 a 1.500 ml, enquanto a ultrassonografia é capaz de identificar pequenas quantidades, cerca de 100 ml⁽¹⁶⁾.

A ascite foi detectada em 26% a 34% de casos leves de FHD e em 94% a 95% dos casos graves de FHD^(6,17) (Figura 4).

O líquido subcapsular hepático é pouco evidenciado. Quando encontrado, é um sinal de gravidade. Porém, tem duração fugaz de um a dois dias, sendo observado por

volta do quarto ou quinto dia de doença⁽⁶⁾ (Figura 5).

O líquido no espaço perirrenal não foi visualizado nos casos leves de FHD. Entretanto, foi evidenciado em 77% dos pacientes com a forma grave de FHD. É, portanto, um importante marcador de gravidade⁽⁶⁾.

ESPESSAMENTO DA PAREDE DA VESÍCULA BILIAR

O espessamento da parede da vesícula biliar é achado inespecífico, comumente encontrado em outras afecções biliares ou não biliares, tais como colecistite aguda, cirrose hepática, hepatite viral, insuficiência cardíaca congestiva, doença renal crônica e hipoalbuminemia^(6-9,17,18).

Embora o valor normal da espessura da parede da vesícula biliar ainda não tenha sido bem estabelecido na literatura, considera-se espessamento da parede da vesícula biliar quando a medida da espessura da parede vesicular é superior a 3,0 mm. A aferição é mais acurada quando obtida na parede anterior sub-hepática em corte longitudinal, evitando-se o artefato de lobos laterais ocasionado pelo gás intestinal intraluminal adjacente⁽¹⁸⁻²⁰⁾.

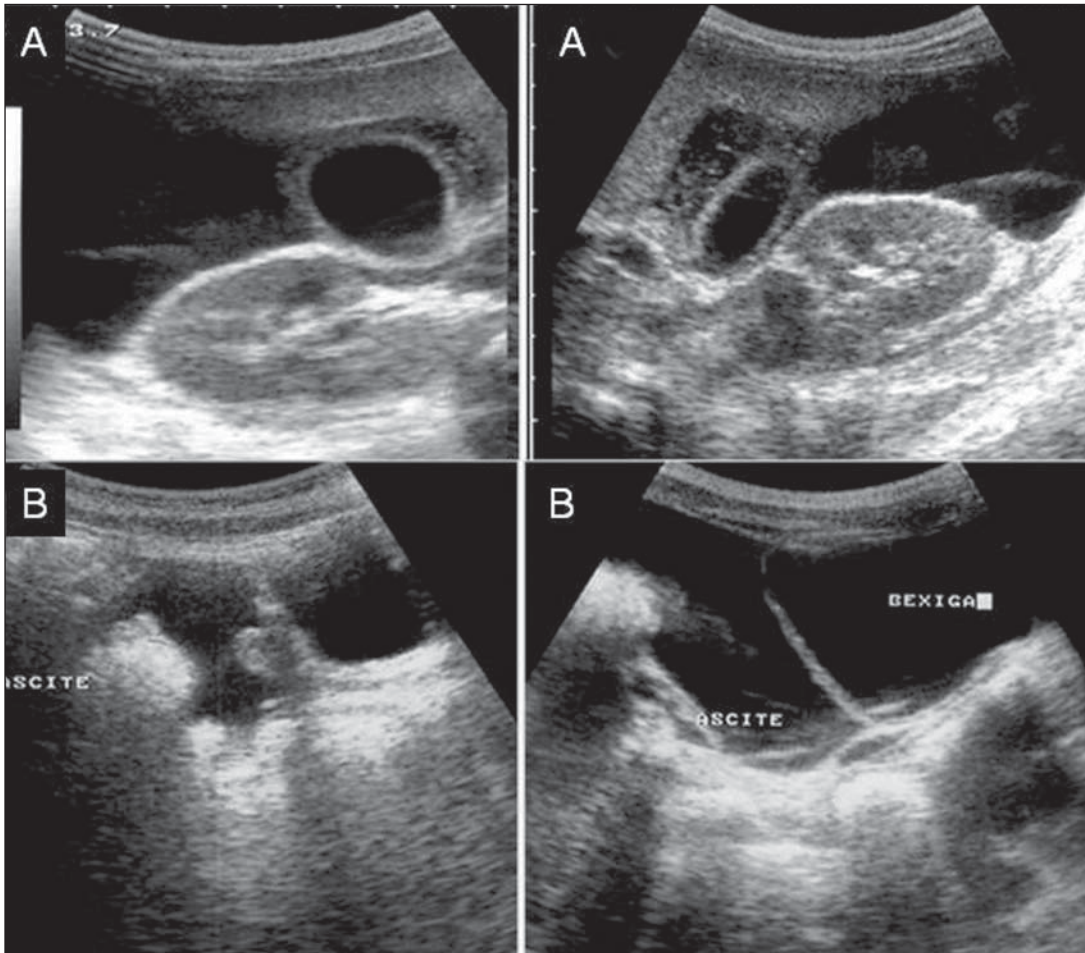


Figura 4. Líquido na cavidade abdominal (ascite) em espaço sub-hepático anterior (A) e região pélvica (B).

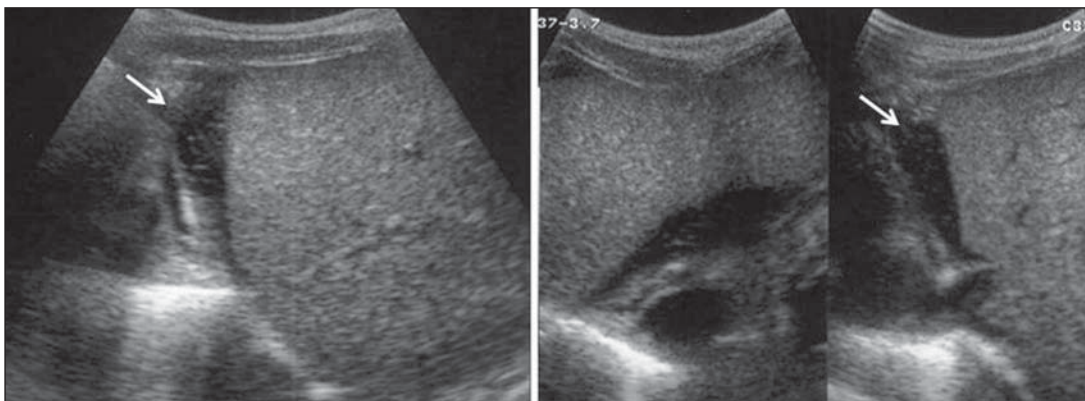


Figura 5. Líquido sub-capsular hepático de pequena monta evidenciado em torno do quarto dia de doença.

Distinguem-se quatro padrões de espessamento da parede da vesícula biliar: padrão estriado com múltiplas camadas hipoeóicas separadas por zonas ecogênicas, padrão assimétrico com tecido ecogênico projetando-se na luz vesicular, padrão de camada hipoeóica central separada por duas camadas ecogênicas e padrão ecogênico uniforme⁽²¹⁾.

Nos pacientes com FHD predomina o padrão de espessamento estriado (Figura 6), decorrente de provável acúmulo de líquido entre as camadas da parede produzindo as estriações, em função da diminuição da pressão osmótica intravascular^(10,21).

O primeiro relato na literatura de espessamento da parede da vesícula biliar em crianças com FHD foi o de Pramuljo e Ha-

run em 1991, quando descreveram os achados ultrassonográficos em 29 crianças com FHD e observaram 18% dos casos com espessamento da parede da vesícula biliar⁽²²⁾.

O espessamento da parede da vesícula biliar esteve associado significativamente com as formas graves de dengue e com trombocitopenia e hemoconcentração em casos suspeitos de dengue. Este achado foi

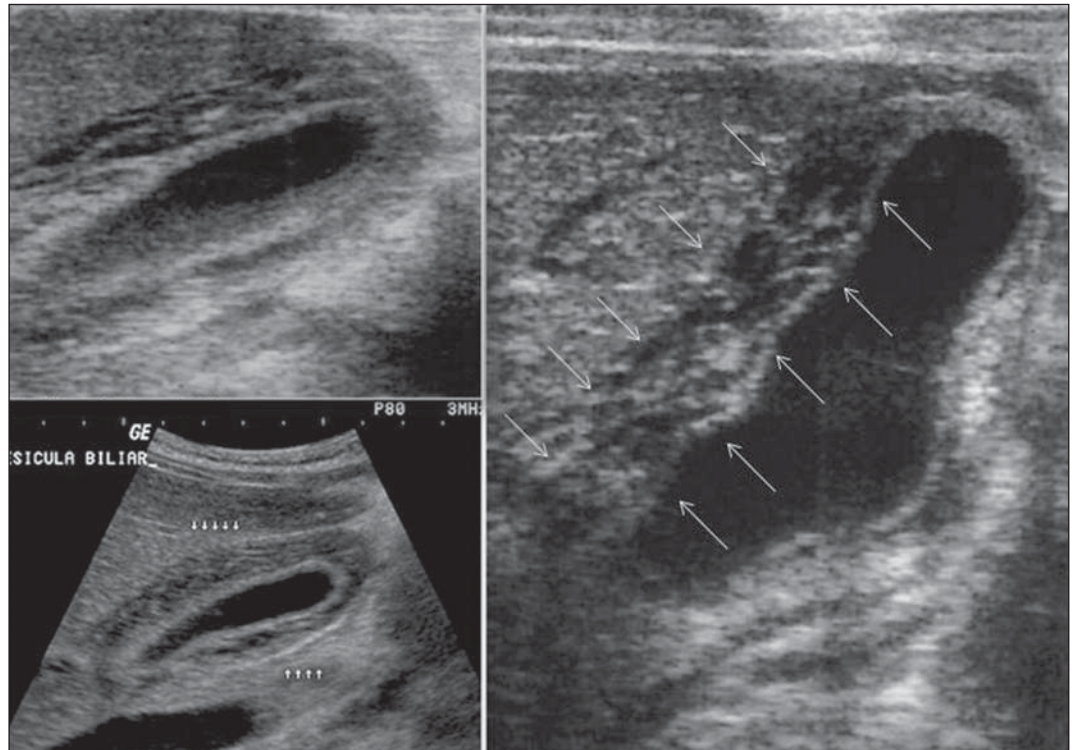


Figura 6. Corte longitudinal da vesícula biliar demonstrando padrão de espessamento parietal estriado de múltiplas camadas ecogênicas entre-meadas por líquido.

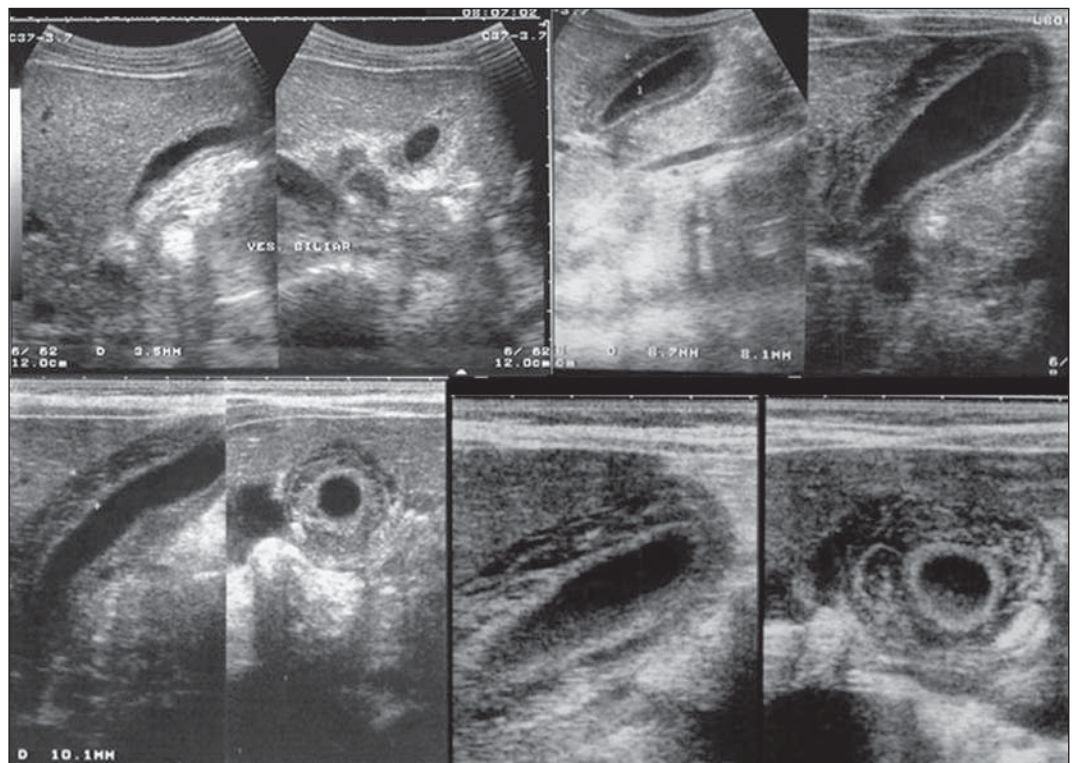


Figura 7. Diferentes graus de espessamento da parede da vesícula biliar no padrão estriado.

um marcador relevante para o diagnóstico clínico e indicador de gravidade da FHD em crianças em alguns estudos^(17,21-24) (Figuras 7 e 8).

O achado mais precocemente encontrado nas crianças com dengue clássico foi o espessamento da parede da vesícula. Porém, é detectado menos frequentemente

que o derrame pleural, além de se resolver mais rapidamente. Há maior possibilidade de detecção quando o exame é realizado no segundo ou terceiro dia febril^(7,13).

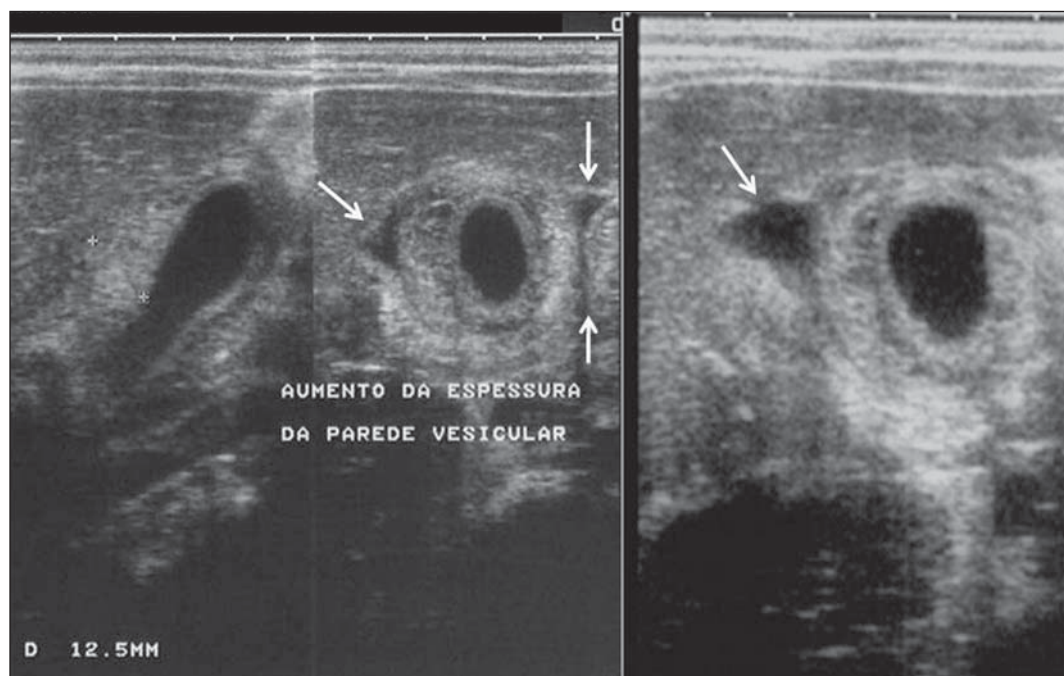


Figura 8. Espessamento importante da parede da vesícula biliar (seta), pequena quantidade de líquido livre anecoico homogêneo, circundando a vesícula biliar.

Em dois estudos realizados na Indonésia por Setiawan et al.^(6,17) encontrou-se espessamento da parede da vesícula biliar superior a 3 mm em um terço (32% a 33%) dos pacientes com a forma leve e na maioria daqueles que apresentavam a forma grave (94% a 95%), o que permitiu confirmar a associação entre a espessura da parede da vesícula biliar e a gravidade da doença, podendo ser utilizado na identificação de pacientes com maior risco para evoluir para o choque. Nos casos de FHD, o espessamento da parede da vesícula biliar superior a 3,0 mm e inferior a 5,0 mm mostra sensibilidade de 93,8% e pode ser usado como critério de hospitalização e monitoração. Nos casos em que o espessamento da parede da vesícula biliar é igual ou superior a 5,0 mm, a especificidade alcança 91,7%, limiar que pode ser utilizado na seleção de pacientes com maior risco de evoluir para o choque⁽¹⁷⁾.

Venkata Sai et al.⁽¹⁰⁾ avaliaram 88 crianças com teste sorológico positivo para dengue, entre 2 e 9 anos de idade, e demonstraram espessamento da parede da vesícula biliar em 100% dos pacientes, evidenciado por ultrassonografia realizada entre o segundo e sétimo dias de febre. Este achado foi seguido pelo derrame pleural, observado com maior frequência a partir do quinto dia de febre. Concluíram, então, que

durante um surto epidêmico, o espessamento da parede da vesícula biliar com ou sem sinais de polisserosite, num paciente febril, deve sugerir a possibilidade de dengue clássico/FHD.

O valor do espessamento da parede da vesícula biliar como método auxiliar ao diagnóstico e prognóstico de crianças com FHD também foi confirmado por outros autores⁽²³⁻²⁵⁾. Embora inespecífico, podendo estar presente em outras afecções febris, é útil no diagnóstico precoce e para a predição de gravidade nos casos de FHD, selecionando os pacientes com maior risco de evoluir para choque.

A medida ultrassonográfica da espessura da parede da vesícula biliar tem associação significativa com as formas graves do dengue, podendo ainda ser usada como marcador de trombocitopenia e hemoconcentração. Portanto, é relevante como teste prognóstico das formas graves em crianças com FHD.

Chacko e Subramanian⁽²⁶⁾, estudando 59 crianças com diagnóstico de síndrome do choque do dengue, relataram que a presença de ascite e derrame pleural foram os indicadores mais preditivos do choque, ao passo que a espessura da vesícula biliar não se associou com a presença do choque, como havia sido relatado em estudos anteriores.

AUMENTO VOLUMÉTRICO DE ÓRGÃOS

São achados inespecíficos e que correspondem aos achados entéricos do dengue, que devem ser valorizados dentro do contexto clínico e ultrassonográfico de extravasamento plasmático⁽¹⁰⁾. Hepatomegalia, esplenomegalia e, menos frequentemente, aumento volumétrico pancreático foram descritos em vários estudos, porém são encontrados com frequência semelhante nas formas leves e graves de FHD, com maior incidência de hepatomegalia^(6,10,11).

CONCLUSÃO

Nas crianças com suspeita de dengue, a ultrassonografia, embora inespecífica, é importante ferramenta auxiliar ao diagnóstico precoce dos sinais de extravasamento plasmático e para a predição de gravidade, identificando os casos leves e graves de FHD, além de contribuir para o diagnóstico diferencial com outras causas de doença febril.

REFERÊNCIAS

1. Organização Mundial da Saúde. Dengue hemorrágica: diagnóstico, tratamento, prevenção e controle. São Paulo, SP: Livraria Santos Editora; 2001.
2. Siqueira Júnior JB, Martelli CMT, Coelho GE, et al. Dengue and dengue hemorrhagic fever, Bra-

- zil, 1981–2002. *Emerg Infect Dis.* 2005;11:48–53.
3. Torres EM. Dengue. Rio de Janeiro, RJ: Editora Fiocruz; 2005.
4. Guzmán MG, Kourí G. Dengue: an update. *Lancet Infect Dis.* 2002;2:33–42.
5. Vabo KA, Torres Neto G, Santos AASMD, et al. Achados ultra-sonográficos abdominais em pacientes com dengue. *Radiol Bras.* 2004;37:159–62.
6. Setiawan MW, Samsi TK, Wulur H, et al. Dengue haemorrhagic fever: ultrasound as an aid to predict the severity of the disease. *Pediatr Radiol.* 1998;28:1–4.
7. Srikiatkachorn A, Krautrachue A, Ratanaprakarn W, et al. Natural history of plasma leakage in dengue hemorrhagic fever: a serial ultrasonographic study. *Pediatr Infect Dis J.* 2007;26:283–90.
8. Thulkar S, Sharma S, Srivastava DN, et al. Sonographic findings in grade III dengue hemorrhagic fever in adults. *J Clin Ultrasound.* 2000;28:34–7.
9. Wu KL, Changchien CS, Kuo CH, et al. Early abdominal sonographic findings in patients with dengue fever. *J Clin Ultrasound.* 2004;32:386–8.
10. Venkata Sai PM, Dev B, Krishnan R. Role of ultrasound in dengue fever. *Br J Radiol.* 2005;78:416–8.
11. Balasubramanian S, Janakiraman L, Kumar SS, et al. A reappraisal of the criteria to diagnose plasma leakage in dengue hemorrhagic fever. *Indian Pediatr.* 2006;43:334–9.
12. Firmida MC. Derrame pleural na criança com dengue. *Acta Scientiae Medica.* 2008;1:35–43.
13. Brasil. Ministério da Saúde. Secretaria de Vigilância em Saúde. Dengue: diagnóstico e manejo clínico – adulto e criança. 3ª ed. Brasília, DF: Ministério da Saúde; 2007.
14. Pelupessy JM, Allo ER, Jota S. Pericardial effusion in dengue haemorrhagic fever. *Paediatr Indones.* 1989;29:72–5.
15. Quiroz-Moreno R, Méndez GF, Ovando-Rivera KM. Utilidad clínica del ultrasonido en la identificación de dengue hemorrágico. *Rev Med Inst Mex Seguro Soc.* 2006;44:243–8.
16. Goldberg BB, Goodman GA, Clearfield HR. Evaluation of ascites by ultrasound. *Radiology.* 1970;96:15–22.
17. Setiawan MW, Samsi TK, Pool TN, et al. Gallbladder wall thickening in dengue hemorrhagic fever: an ultrasonographic study. *J Clin Ultrasound.* 1995;23:357–62.
18. Patriquin HB, DiPietro M, Barber FE, et al. Sonography of thickened gallbladder wall: causes in children. *AJR Am J Roentgenol.* 1983;141:57–60.
19. Handler SJ. Ultrasound of gallbladder wall thickening and its relation to cholecystitis. *AJR Am J Roentgenol.* 1979;132:581–5.
20. Laing FC, Federle MP, Jeffrey RB, et al. Ultrasonic evaluation of patients with acute right upper quadrant. *Radiology.* 1981;140:449–55.
21. Teefey SA, Baron RL, Bigler SA. Sonography of the gallbladder: significance of striated (layered) thickening of the gallbladder wall. *AJR Am J Roentgenol.* 1991;156:945–7.
22. Pramuljo HS, Harun SR. Ultrasound findings in dengue haemorrhagic fever. *Pediatr Radiol.* 1991;21:100–2.
23. Gupta S, Singh SK, Taneja V, et al. Gall bladder wall edema in serology proven pediatric dengue hemorrhagic fever: a useful diagnostic finding which may help in prognostication. *J Trop Pediatr.* 2000;46:179–81.
24. Sehgal A, Gupta S, Tyagi V, et al. Gall bladder wall edema is not pathogenic of dengue infection. *J Trop Pediatr.* 2002;48:315–6.
25. Colbert JA, Gordon A, Roxelin R, et al. Ultrasound measurement of gallbladder wall thickening as a diagnostic test and prognostic indicator for severe dengue in pediatric patients. *Pediatr Infect Dis J.* 2007;26:850–2.
26. Chacko B, Subramanian G. Clinical, laboratory and radiological parameters in children with dengue fever and predictive factors for dengue shock syndrome. *J Trop Pediatr.* 2008;54:137–40.