

Ressonância magnética na avaliação das variações anatômicas meniscais e da anatomia ligamentar perimeniscal: potenciais causas de erro de interpretação*

Magnetic resonance imaging in the assessment of meniscal anatomic variants and of the perimeniscal ligamentous anatomy: potential interpretation pitfalls

Marcelo Novelino Simão¹, Marcello Henrique Nogueira-Barbosa²

Resumo O conhecimento adequado das variações anatômicas meniscais e das estruturas perimeniscais é essencial para uma avaliação adequada dos exames de ressonância magnética do joelho, tanto no diagnóstico das lesões meniscais quanto para se evitar uma série de possíveis erros diagnósticos. Este artigo revê variações anatômicas que alteram o tamanho, a forma e a estabilidade meniscais e que incluem os vários tipos de menisco discoide, outras variações morfológicas meniscais menos frequentes e o ossículo meniscal. Também é revisada a anatomia de estruturas perimeniscais, principalmente ligamentares, que incluem os ligamentos meniscocapsulares, intermeniscais, meniscofemorais e extensões meniscoligamentares.

Unitermos: Joelho; Menisco discoide; Variações anatômicas; Imagem por ressonância magnética.

Abstract The knowledge of meniscal anatomic variants and of the normal perimeniscal structures is essential to understand magnetic resonance imaging studies of the knee, both for the diagnosis of meniscal lesions and to avoid potential interpretation pitfalls. The present article reviews anatomic variants that change the size, shape and stability of the menisci, including the different types of discoid menisci, other less frequent meniscal malformations and the meniscal ossicle. Additionally, the anatomy of perimeniscal structures, particularly those including the meniscocapsular, intermeniscal, meniscofemoral ligaments and other menisco-ligamentous structures is reviewed.

Keywords: Knee; Discoid meniscus; Anatomic variants; Magnetic resonance imaging.

Simão MN, Nogueira-Barbosa MH. Ressonância magnética na avaliação das variações anatômicas meniscais e da anatomia ligamentar perimeniscal: potenciais causas de erro de interpretação. Radiol Bras. 2011 Mar/Abr;44(2):117-122.

INTRODUÇÃO

A ressonância magnética (RM) é o exame de imagem de escolha para avaliação das lesões meniscais. O desenvolvimento de novas sequências, a melhoria da qualidade de imagem e de magnetos mais potentes, associados à excelente resolução de contraste e à capacidade multiplanar,

permitem o diagnóstico das lesões meniscais com grande acurácia, porém um entendimento adequado da anatomia meniscal e das estruturas perimeniscais, principalmente ligamentares, é essencial para o diagnóstico correto, evitando-se uma série de possíveis erros por pseudolesões e variações anatômicas.

Este artigo revê as variações anatômicas meniscais e a anatomia e variações das estruturas ligamentares perimeniscais, com ênfase na RM.

VARIAÇÕES DA MORFOLOGIA MENISCAL

Menisco discoide

É uma alteração morfológica, provavelmente de etiologia embriológica, em que o menisco apresenta uma forma mais parecida com a de um disco, em vez do aspecto habitual em crescente. Tem incidência muito maior no menisco lateral do que no

medial, sendo encontrado em 0,7% a 5,2% da população nos países ocidentais e em até 15,3% dos pacientes submetidos a artroscopia em países orientais^(1,2), embora um estudo anatômico com cadáveres de neonatos mostre uma incidência muito maior, de 77% no menisco lateral⁽³⁾, colaborando para a teoria de uma variação de origem embriológica. A apresentação clínica é variável e depende do tipo de menisco e da presença ou ausência de lesão, podendo ser assintomático ou estar associado a sintomas como dor, estalidos e redução da capacidade de extensão, principalmente em crianças e jovens^(4,5). A classificação mais usada é a de Watanabe⁽⁶⁾, que descreve três padrões: tipo I ou discoide completo, com o menisco recobrindo todo o planalto tibial (Figura 1); tipo II ou incompleto, com aspecto semilunar e recobrindo parcialmente o planalto tibial (Figura 2); e tipo III ou de Wrisberg, a variante mais rara, resultado da ausência dos ligamentos coronários e

* Trabalho realizado no Centro de Ciências da Imagem e Física Médica (CCIFM) do Hospital das Clínicas da Faculdade de Medicina de Ribeirão Preto da Universidade de São Paulo (HCFMRP-USP) e na Central de Diagnóstico Ribeirão Preto (Cedirp), Ribeirão Preto, SP, Brasil.

1. Doutor, Médico Radiologista da Central de Diagnóstico Ribeirão Preto (Cedirp), Médico Radiologista Assistente do Hospital das Clínicas da Faculdade de Medicina de Ribeirão Preto da Universidade de São Paulo (HCFMRP-USP), Ribeirão Preto, SP, Brasil.

2. Doutor, Médico Radiologista, Professor de Radiologia da Faculdade de Medicina de Ribeirão Preto da Universidade de São Paulo (FMRP-USP), Ribeirão Preto, SP, Brasil.

Endereço para correspondência: Dr. Marcelo Novelino Simão. Central de Diagnóstico Ribeirão Preto (Cedirp). Avenida Nove de Julho, 1656, Jardim América. Ribeirão Preto, SP, Brasil, 14020-170. E-mail: marcelo_simao@hotmail.com

Recebido para publicação em 28/5/2010. Aceito, após revisão, em 19/10/2010.

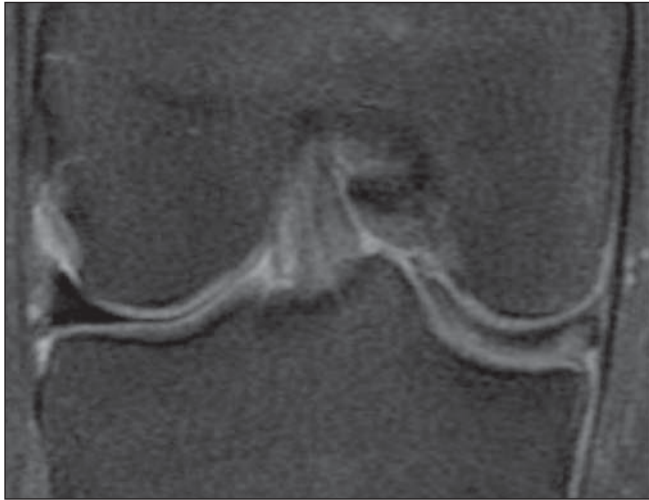

Figura 1. Coronal DP FS mostrando menisco medial do tipo discoide completo ocupando toda a extensão do planalto tibial, com traço de ruptura horizontal.

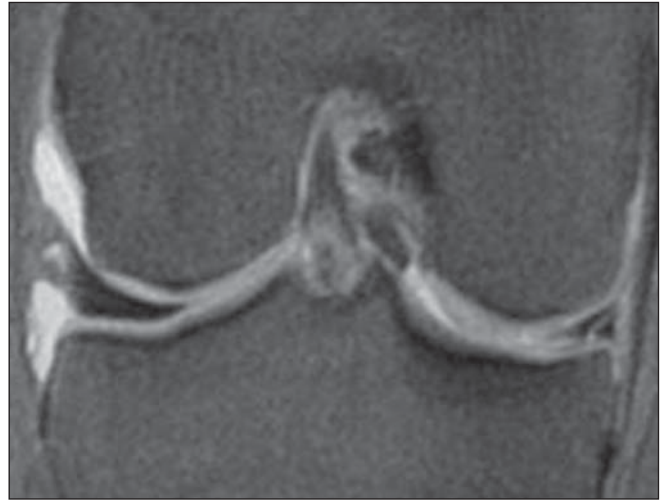

Figura 2. Coronal DP FS no nível do corpo mostrando menisco lateral recobrindo parcialmente o planalto tibial, configurando menisco discoide parcial (tipo II). Notar lesão no menisco medial.

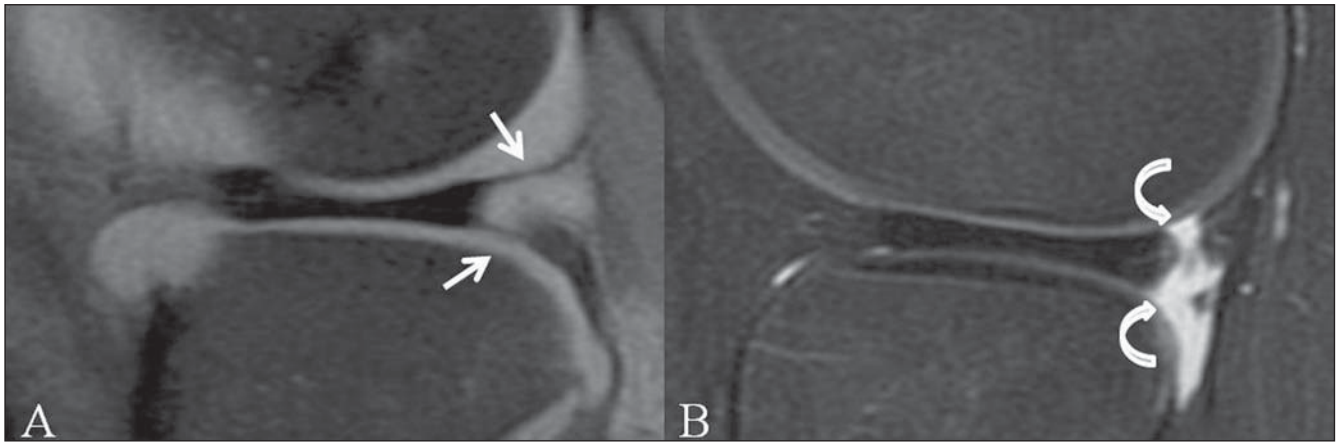


Figura 3. Sagital DP FS mostrando fascículos meniscocapsulares superior e inferior (setas retas) junto ao corno posterior do menisco lateral (A) e menisco lateral discoide com ausência dos fascículos (setas curvas), configurando variante de Wrisberg (B).

meniscocapsulares posteriores (Figura 3). A variante de Wrisberg pode ocorrer em menisco discoide ou com morfologia habitual, resulta em um menisco hipermóvel e é mais propensa a tornar-se sintomática em idades mais precoces⁽⁷⁾. Na RM, o menisco discoide apresenta largura maior que 14 mm no plano coronal no corte correspondente à porção média do corpo⁽⁸⁾, e no plano sagital, o aspecto em “gravata-borboleta”, mostrando continuidade entre os cornos anterior e posterior, permanece em mais de duas imagens⁽⁹⁾, podendo variar conforme a espessura do corte. Outros critérios incluem diferença de mais de 2 mm na altura dos cornos dos meniscos lateral e medial⁽²⁾, relação menisco-tíbia $\geq 20\%$ e porcentagem de cobertura do menisco $\geq 75\%$ ⁽¹⁰⁾.

Uma banda de hipersinal no interior de meniscos discoides pode ser observada na RM em até 85% dos casos, podendo corresponder a alterações degenerativas precoces ou a persistência de vascularização em crianças⁽¹¹⁾. A ruptura meniscal mais frequente em pacientes com menisco lateral discoide continua sendo a ruptura isolada do menisco medial, em uma proporção semelhante à dos pacientes sem menisco discoide, porém a incidência de rupturas em menisco lateral discoide é muito maior que a encontrada em menisco de morfologia normal^(2,9). O padrão de lesão pode estar relacionado ao tipo de menisco lateral discoide, sendo as rupturas horizontais mais prevalentes no tipo I ou completo, e as lesões radiais, degenerativas e comple-

xas, no incompleto⁽¹⁾. Outro padrão de lesão no menisco discoide é o da perfuração central, cujo aspecto se assemelha muito ao de fratura em “alça de balde”⁽¹²⁾, e o diagnóstico diferencial na RM pode ser bastante complicado no menisco lateral, em razão da sobreposição de características; nestes casos, a correlação com a história clínica de trauma é essencial.

O diagnóstico da variante de Wrisberg na RM deve ser considerado em paciente jovem com história de dor, ressaltos ou bloqueio do joelho que apresenta menisco discoide e ausência dos fascículos meniscocapsulares e dos ligamentos coronários. Os fascículos do menisco lateral normalmente são evidentes na RM, enquanto os ligamentos coronários geralmente não são identi-

ficáveis mesmo nos indivíduos com meniscos normais, portanto, não devem ser incluídos como critérios para diagnóstico da variante de Wrisberg na RM⁽¹³⁾.

Outras variações anatômicas meniscais infrequentes

Outras malformações meniscais, excluindo-se o menisco discoide, são bem menos frequentes, com incidência de 0,3%⁽¹⁴⁾. São mais prevalentes nos países asiáticos e no menisco lateral e, frequentemente, assintomáticas⁽¹⁵⁾. Entre essas variações estão incluídas o menisco em anel, as hipoplasias meniscais parciais ou completas, o menisco em dupla camada e as anomalias de inserções meniscais^(14,16-20).

O menisco em anel apresenta forma circular, sendo o aspecto da porção externa do anel semelhante ao de um menisco normal, bem definida e angular, e não apresenta mobilidade da porção interna, junto à incisura intercondilar (Figura 4). Esta ausência de mobilidade da porção mais interna não é definida por critérios de imagem da RM, mas por meio de testes com *probe* durante a artroscopia. Essas considerações, associadas com a história clínica e a idade do paciente, são fundamentais para o diagnóstico diferencial com a perfuração central de um menisco discoide ou uma fratura em “alça de balde”⁽¹⁷⁾. Na perfuração central de um menisco discoide as margens internas do menisco são degeneradas e irregulares e existem outras alterações degenerativas associadas, como osteófitos e lesões condrais^(12,17).

Uma banda anômala do menisco costuma ser menor que o menisco original, sendo móvel e livre, exceto pela inserção, normalmente no corno posterior. O menisco em dupla camada apresenta uma segunda camada paralela ao menisco normal e aderida perifericamente na cápsula⁽¹⁵⁾.

A inserção anômala do corno anterior do menisco medial no ligamento cruzado anterior é uma variação infrequente, com incidência variável na literatura, nunca maior que 2,2%^(16,21). O aspecto na RM é de uma estrutura em banda, com baixo sinal e que se estende do corno anterior do menisco medial ao ligamento cruzado anterior, com um trajeto quase paralelo a este, com espessura variável e às vezes muito fina para ser individualizada na RM. O

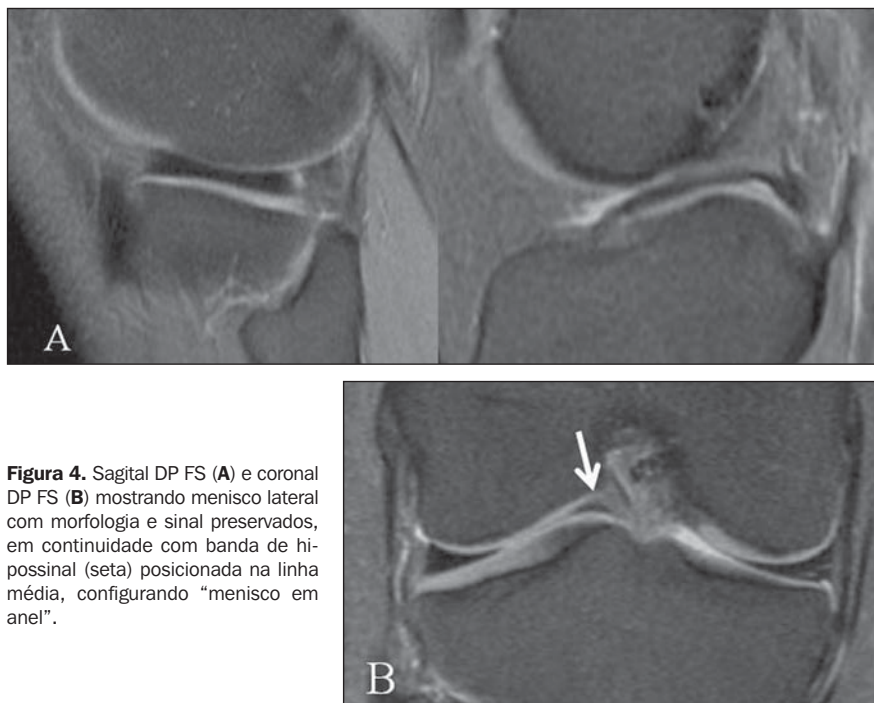


Figura 4. Sagital DP FS (A) e coronal DP FS (B) mostrando menisco lateral com morfologia e sinal preservados, em continuidade com banda de hipossinal (seta) posicionada na linha média, configurando “menisco em anel”.

aspecto é muito semelhante ao da prega infrapatelar, porém esta se continua para a gordura de Hoffa ou às vezes até o polo inferior da patela, em vez de se inserir no menisco^(16,22). A inserção anômala também pode ocorrer entre o corno posterior e o ligamento cruzado anterior⁽²⁰⁾.

Ossículo meniscal

É uma alteração incomum que normalmente ocorre no corno posterior do menisco medial, sendo definida pela presença de osso cortical e trabecular, com medula óssea, circundados por fibrocartilagem me-

niscal (Figura 5). Está associado a uma maior incidência de dor e de lesões, provavelmente por interferência na mobilidade meniscal e pelo efeito de massa. A identificação de lesões na RM é dificultada pela presença do ossículo⁽²³⁾. O diagnóstico pela radiografia convencional pode ser difícil, devendo ser feita a diferenciação com corpos livres osteocondrais. Na RM o ossículo costuma ser bem definido e apresenta alto sinal em T1 e T2, com perda de sinal nas sequências com supressão de gordura, enquanto corpos livres costumam ter baixo sinal em T1⁽¹⁵⁾.

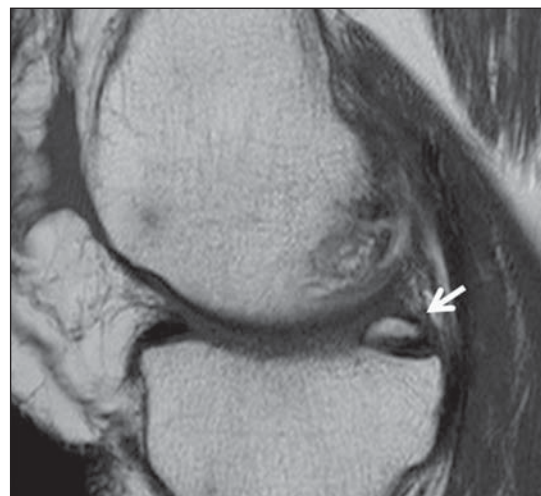


Figura 5. Sagital T1 mostrando como posterior do menisco medial (seta) com alto sinal em T1, com o mesmo padrão da medula óssea, em caso de ossículo meniscal.

ESTRUTURAS LIGAMENTARES PERIMENISCAIS

Ligamentos meniscocapsulares

Os ligamentos meniscocapsulares incluem os componentes meniscofemoral e meniscotibial ou coronário, que fixam o menisco à porção posterior do fêmur e tíbia, respectivamente. Os ligamentos meniscotibiais são curtos, contribuem na manutenção da posição adequada do menisco em relação ao planalto tibial e ajudam a formar a porção profunda da cápsula, lateralmente. Na porção medial, tanto os ligamentos meniscofemorais quanto os meniscotibiais contribuem na porção profunda da cápsula⁽²⁴⁾ e não há um plano de clivagem definido entre ambos⁽²⁵⁾. Uma lesão nesta região pode envolver os ligamentos meniscocapsulares ou a porção periférica do menisco, conhecida por separação meniscocapsular, e causa um menisco hipermóvel. Este diagnóstico na RM é difícil e deve ser considerado sempre que houver fluido

perimeniscal e o contorno externo do menisco for irregular. É uma lesão potencialmente cicatrizável, com ou sem sutura meniscal^(25,26).

Ligamentos intermeniscais

Os ligamentos intermeniscais incluem os ligamentos transversos anterior e posterior e os ligamentos oblíquo medial e lateral⁽²⁷⁾. O ligamento transversos anterior está presente em 53% a 94% dos casos, com aspecto e inserções variáveis^(27,28), podendo ter aspecto em corda ou achatado e inserções nos cornos anteriores dos meniscos ou capsulares⁽²⁹⁾. Na RM pode ser identificado na porção inferior da gordura de Hoffa em qualquer plano, porém é mais facilmente identificado no plano sagital, apresentando aspecto de pequena imagem nodular com baixo sinal, que pode simular lesão nos cornos anteriores dos meniscos (Figura 6), sendo mais comum no lateral⁽³⁰⁾. O diagnóstico de pseudolesão pode ser evitado seguindo-se o trajeto do ligamento em várias

imagens consecutivas. O ligamento transversos posterior consiste em uma banda de fibras que une os cornos posteriores dos meniscos, passando na frente do ligamento cruzado posterior, estando presente em cerca de 2% dos joelhos⁽²⁷⁾. Não foram encontrados relatos na literatura a respeito do seu aspecto na RM. A correlação com os aspectos dos demais ligamentos e de sua descrição anatômica sugere que apareça como uma banda de baixo sinal cruzando a linha média, anteriormente ao ligamento cruzado posterior⁽³¹⁾.

Os ligamentos intermeniscais oblíquos ligam o corno anterior de um menisco ao posterior do outro, sendo nomeados, conforme a inserção anterior, em medial ou lateral, estão presentes em 1% a 4% dos joelhos⁽³²⁾ e sua presença está relacionada à do ligamento transversos⁽²⁷⁾. Na RM aparece como uma estrutura com baixo sinal em qualquer sequência, cruzando a incisura intercondilar por entre os ligamentos cruzados, assumindo aspecto semelhante a um fragmento meniscal deslocado na linha média e até um duplo cruzado posterior, podendo simular uma fratura meniscal em “alça de balde” (Figura 7). A identificação do trajeto do ligamento e a presença de um menisco de aspecto habitual, com preservação das duas imagens com aspecto em “gravata-borboleta” e do aspecto triangular típico no plano coronal, ajudam a excluir a possibilidade de lesão em “alça de balde”⁽³³⁾.

Ligamentos meniscofemorais

Os ligamentos meniscofemorais estendem-se do corno posterior do menisco la-

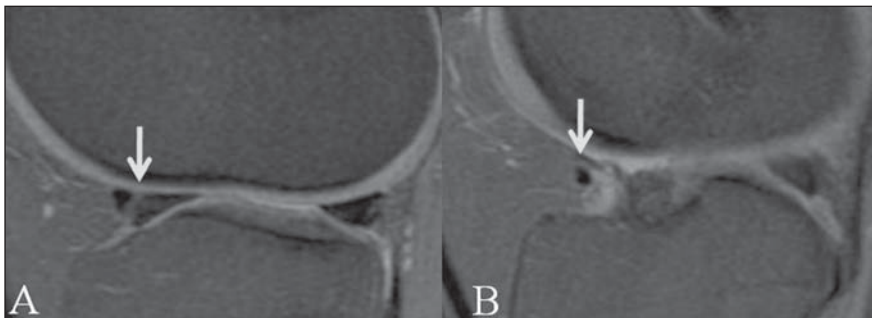


Figura 6. Sagital DP FS mostrando ligamento transversos (setas) causando pseudolesão no corno anterior do menisco lateral (A), porém facilmente identificado no seu trajeto na porção inferior da gordura infrapatelar (B).

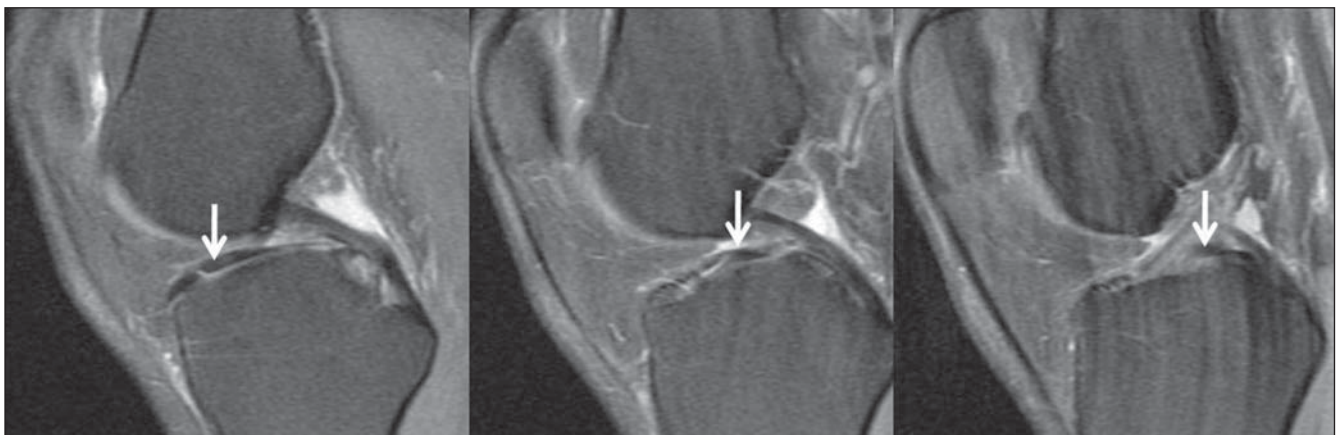

Figura 7. Sagital DP FS mostrando ligamento intermeniscal oblíquo medial (setas) estendendo-se do corno anterior do menisco medial ao corno posterior do lateral, por entre os ligamentos cruzados, simulando fragmento na linha média.

teral até a porção interna do côndilo femoral medial, sendo denominados ligamento de Humphrey, quando passa na frente do ligamento cruzado posterior, e ligamento de Wrisberg, quando passa atrás. A incidência desses ligamentos, na literatura, está entre 50% e 93%, podendo estar presentes apenas um ou ambos e podendo apresentar variações na espessura e nas inserções proximal e distal⁽³⁴⁾.

O entendimento correto da anatomia dos ligamentos meniscolfemorais e o acompanhamento de todo o seu trajeto nas imagens sequenciais da RM são fundamentais para evitar erros de interpretação, tais como lesões meniscais ou corpos livres⁽³⁵⁾. Uma pseudolesão no corno posterior do menisco lateral pode estar presente em até 63% dos casos (Figura 8), podendo ter orientação vertical ou, mais frequentemente, oblíqua de anterossuperior para posteroinferior⁽³⁶⁾. Uma aparente extensão lateral da inserção do ligamento meniscolfemoral, em quatro ou mais imagens além do ligamento cruzado posterior, deve ser considerada como suspeita de lesão no corno posterior do menisco lateral, principalmente se houver a associação de ruptura do ligamento cruzado anterior⁽³⁷⁾.

Extensões meniscoligamentares

A extensão de fibras do ligamento cruzado anterior para o corno anterior do menisco lateral pode produzir um aspecto serrilhado ou pontilhado visto nas duas imagens mais centrais do menisco (Figura 9), simulando lesão^(38,39). A presença de uma banda intra-articular e extrassinovial entre o corno posterior do menisco lateral e o ligamento cruzado anterior, funcionando como uma extensão da inserção meniscal, é um achado frequente em artroscopias realizadas em cadáveres⁽⁴⁰⁾, porém nunca descrita em RM.

CONCLUSÃO

O conhecimento detalhado da anatomia das estruturas ligamentares perimeniscais e de suas variações, assim como das variações anatômicas meniscais, embora algumas delas sejam bastante infrequentes, é fundamental para a avaliação correta das lesões meniscais, evitando-se uma série de possibilidades de erros diagnósticos.

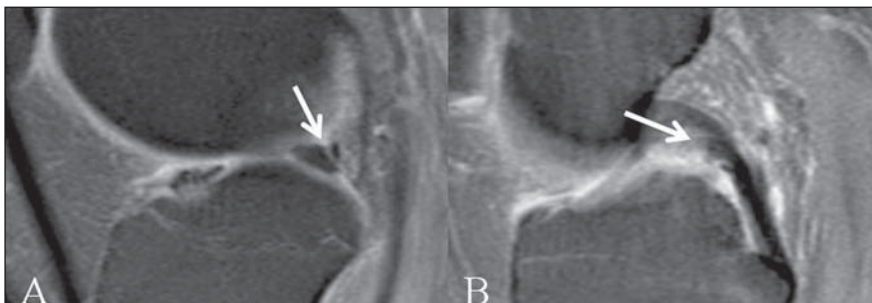


Figura 8. Sagital DP FS mostrando ligamento meniscolfemoral de Humphrey (setas) inserindo-se no corno posterior do menisco lateral (A) e passando anteriormente ao ligamento cruzado posterior (B).

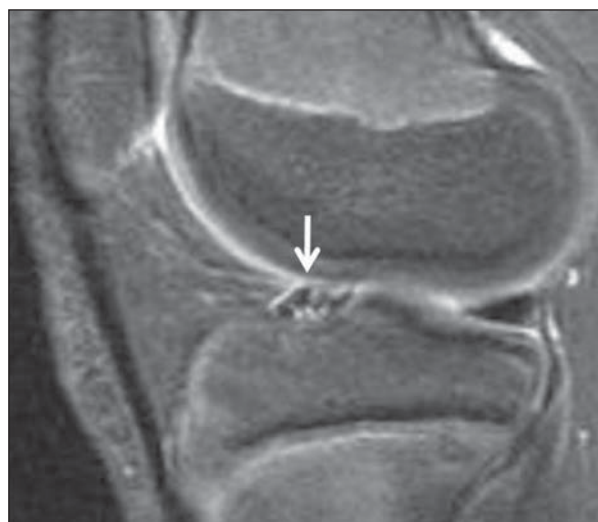

Figura 9. Sagital T2 FS mostrando aspecto pontilhado do corno anterior do menisco lateral (seta), atribuído à inserção de fibras do ligamento cruzado anterior.

REFERÊNCIAS

- Bin SI, Kim JC, Kim JM, et al. Correlation between type of discoid lateral menisci and tear pattern. *Knee Surg Sports Traumatol Arthrosc.* 2002;10:218–22.
- Rohren EM, Kosarek FJ, Helms CA. Discoid lateral meniscus and the frequency of meniscal tears. *Skeletal Radiol.* 2001;30:316–20.
- Kale A, Kopuz C, Edýzer M, et al. Anatomic variations of the shape of the menisci: a neonatal cadaver study. *Knee Surg Sports Traumatol Arthrosc.* 2006;14:975–81.
- Good CR, Green DW, Griffith MH, et al. Arthroscopic treatment of symptomatic discoid meniscus in children: classification, technique, and results. *Arthroscopy.* 2007;23:157–63.
- Jordan MR. Lateral meniscal variants: evaluation and treatment. *J Am Acad Orthop Surg.* 1996;4:191–200.
- Watanabe M, Takeda S, Ikeuchi H. Atlas of arthroscopy. Tokyo: Igaku-Shoin; 1978. p. 88.
- Moser MW, Dugas J, Hartzell J, et al. A hypermobile Wrisberg variant lateral discoid meniscus seen on MRI. *Clin Orthop Relat Res.* 2007;456:264–7.
- Araki Y, Ashikaga R, Fujii K, et al. MR imaging of meniscal tears with discoid lateral meniscus. *Eur J Radiol.* 1998;27:153–60.
- Silverman JM, Mink JH, Deutsch AL. Discoid menisci of the knee: MR imaging appearance. *Radiology.* 1989;173:351–4.
- Samoto N, Kozuma M, Tokuhisa T, et al. Diagnosis of discoid lateral meniscus of the knee on MR imaging. *Magn Reson Imaging.* 2002;20:59–64.
- Stark JE, Siegel MJ, Weinberger E, et al. Discoid menisci in children. MR features. *J Comput Assist Tomogr.* 1995;19:608–11.
- Choi JW, Chung HW, Ahn JH, et al. Central hole tear of the discoid meniscus of the knee in magnetic resonance imaging: mimicking the bucket-handle tear. *J Comput Assist Tomogr.* 2009;33:155–9.
- Singh K, Helms CA, Jacobs MT, et al. MRI appearance of Wrisberg variant of discoid lateral meniscus. *AJR Am J Roentgenol.* 2006;187:384–7.
- Fujikawa A, Amma H, Ukegawa Y, et al. MR imaging of meniscal malformations of the knee mimicking displaced bucket-handle tear. *Skeletal Radiol.* 2002;31:292–5.
- Tyler P, Datir A, Saifuddin A. Magnetic resonance imaging of anatomical variations in the knee. Part 2: miscellaneous. *Skeletal Radiol.* 2010;39:1175–86.
- Cha JG, Min KD, Han JK, et al. Anomalous insertion of the medial meniscus into the anterior cruciate ligament: the MR appearance. *Br J Radiol.* 2008;81:20–4.

17. Kim YG, Ihn JC, Park SK, et al. An arthroscopic analysis of lateral meniscal variants and a comparison with MRI findings. *Knee Surg Sports Traumatol Arthrosc.* 2006;14:20–6.
18. Ginés-Cespedosa A, Monllau JC. Symptomatic ring-shaped medial meniscus. *Clin Anat.* 2007; 20:994–5.
19. Atay OA, Aydingöz U, Doral MN, et al. Symptomatic ring-shaped lateral meniscus: magnetic resonance imaging and arthroscopy. *Knee Surg Sports Traumatol Arthrosc.* 2002;10:280–3.
20. Bhargava A, Ferrari DA. Posterior medial meniscus-femoral insertion into the anterior cruciate ligament. A case report. *Clin Orthop Relat Res.* 1998;348:176–9.
21. Rainio P, Sarimo J, Rantanen J, et al. Observation of anomalous insertion of the medial meniscus on the anterior cruciate ligament. *Arthroscopy.* 2002; 18:E9.
22. Cothran RL, McGuire PM, Helms CA, et al. MR imaging of infrapatellar plica injury. *AJR Am J Roentgenol.* 2003;180:1443–7.
23. Tuite MJ, De Smet AA, Swan JS, et al. MR imaging of a meniscal ossicle. *Skeletal Radiol.* 1995; 24:543–5.
24. Bikkina RS, Tujo CA, Schraner AB, et al. The “floating” meniscus: MRI in knee trauma and implications for surgery. *AJR Am J Roentgenol.* 2005;184:200–4.
25. De Maeseneer M, Shahabpour M, Vanderdood K, et al. Medial meniscocapsular separation: MR imaging criteria and diagnostic pitfalls. *Eur J Radiol.* 2002;41:242–52.
26. De Maeseneer M, Lenchik L, Starok M, et al. Normal and abnormal medial meniscocapsular structures: MR imaging and sonography in cadavers. *AJR Am J Roentgenol.* 1998;171:969–76.
27. Zivanović S. Menisco-meniscal ligaments of the human knee. *Anat Anz.* 1974;135:35–42.
28. Aydingöz Ü, Kaya A, Atay OA, et al. MR imaging of the anterior intermeniscal ligament: classification according to insertion sites. *Eur Radiol.* 2002;12:824–9.
29. Nelson EW, LaPrade RF. The anterior intermeniscal ligament of the knee. An anatomic study. *Am J Sports Med.* 2000;28:74–6.
30. Herman LJ, Beltran J. Pitfalls in MR imaging of the knee. *Radiology.* 1988;167:775–81.
31. Simão MN, Gomes OH, Trad HS, et al. Ligamentos menisco-meniscais: revisão anatômica e causa de pseudolesões meniscais na RM. *Rev Imagem.* 2007;29(Supl 1):32, PA.4.17.
32. Sanders TG, Linares RC, Lawhorn KW, et al. Oblique meniscomeniscal ligament: another potential pitfall for a meniscal tear – anatomic description and appearance at MR imaging in three cases. *Radiology.* 1999;213:213–6.
33. Dorsay TA, Helms CA. Bucket-handle meniscal tears of the knee: sensitivity and specificity of MRI signs. *Skeletal Radiol.* 2003;32:266–72.
34. Cho JM, Suh JS, Na JB, et al. Variations in meniscocofemoral ligaments at anatomical study and MR imaging. *Skeletal Radiol.* 1999;28:189–95.
35. Vahey TN, Bennett HT, Arrington LE, et al. MR imaging of the knee: pseudotear of the lateral meniscus caused by the meniscocofemoral ligament. *AJR Am J Roentgenol.* 1990;154:1237–9.
36. Abreu MR, Chung CB, Trudell D, et al. Meniscocofemoral ligaments: patterns of tears and pseudotears of the menisci using cadaveric and clinical material. *Skeletal Radiol.* 2007;36:729–35.
37. Park LS, Jacobson JA, Jamadar DA, et al. Posterior horn lateral meniscal tears simulating meniscocofemoral ligament attachment in the setting of ACL tear: MRI findings. *Skeletal Radiol.* 2007; 36:399–403.
38. Muglia VF, Simão MN, Elias Jr E, et al. Erros comuns de interpretação de ressonância magnética de joelho: como reconhecê-los e evitá-los. *Radiol Bras.* 2001;34:161–6.
39. Shankman S, Beltran J, Melamed E, et al. Anterior horn of the lateral meniscus: another potential pitfall in MR imaging of the knee. *Radiology.* 1997;204:181–4.
40. Zemirline A, Gérard R, Uguen A, et al. Meniscoligamentous band between the posterior horn of the lateral meniscus and the anterior cruciate ligament: arthroscopic, anatomical and histological observations. *Surg Radiol Anat.* 2010;32:129–33.