

Diverticulite jejunal: relato de caso*

Jejunal diverticulitis: a case report

Mayra Carneiro Barbosa de Brito¹, Beatriz Lavras Costallat¹, Daniel Lahan Martins², Adilson Prando³

Resumo Diverticulite jejunal é doença rara que acomete principalmente os idosos. Os sintomas e sinais clínicos são inespecíficos, fato que dificulta e retarda o diagnóstico. A tomografia computadorizada é muito valiosa na definição do diagnóstico. Neste relato será apresentado um caso de diverticulose jejunal complicada com diverticulite aguda perforada bloqueada, assim como uma discussão breve sobre diverticulite jejunal e suas complicações.

Unitermos: Diverticulite jejunal; Tomografia computadorizada; Complicações.

Abstract Jejunal diverticulitis is a rare disease that primarily affects the elderly. Clinical signs and symptoms are nonspecific, a fact that complicates and delays the diagnosis. Computed tomography is very valuable in defining the diagnosis. The present report describes a case of jejunal diverticulosis complicated with acute perforated obstructive diverticulitis, and presents a brief discussion on jejunal diverticulitis and its complications.

Keywords: Jejunal diverticulitis; Computed tomography; Complications.

Brito MCB, Costallat BL, Martins DL, Prando A. Diverticulite jejunal: relato de caso. Radiol Bras. 2011 Mar/Abr;44(2):135-136.

INTRODUÇÃO

Ao contrário da doença diverticular dos cólons, os divertículos não colônicos são muito mais raros. Há relatos de que ocorram em menos de 1% das autópsias⁽¹⁻⁵⁾. A diverticulose do intestino delgado é muitas vezes assintomática e pode ser encontrada como achados incidentais em exames de imagem, seja em séries contrastadas do trato digestivo alto ou em tomografia computadorizada (TC), cirurgias e autópsias^(3,4). Quando se torna sintomática, apresenta-se com quadro de diverticulite aguda, na grande maioria dos casos. A diverticulite do jejuno é rara, mas deve sempre ser lembrada em pacientes idosos com quadro algico abdominal. Acomete mais frequentemente homens (2 homens : 1 mulher), nas sexta e sétima décadas de vida^(1,4,6-8).

Neste relato será descrito um caso de diverticulite jejunal bloqueada, ressaltando-se os aspectos de imagem mais típicos e suas possíveis complicações.

RELATO DO CASO

Paciente do sexo masculino, 70 anos de idade, deu entrada no serviço de emergência com dor abdominal difusa de início há três dias, com parada da eliminação de fezes e gases. Ao exame físico estava em estado febril, prostrado, com dor difusa à palpação abdominal. Hemograma com leucocitose. Antecedentes cirúrgicos: apendicectomia e ressecção transuretral da próstata por hiperplasia prostática benigna. Referia ser diabético e tabagista.

Foi solicitada TC de abdome total pela equipe médica do pronto-socorro. Esta foi realizada em aparelho multidetectores de 16 canais, em duas fases: pré-contraste intravenoso e pós-contraste intravenoso (fase venosa: 90 segundos). Os achados tomográficos foram: espessamento parietal da alça jejunal proximal e imagem sacular com conteúdo gasoso correspondendo a divertículo jejunal, associado a extensa densificação da gordura mesentérica adjacente (Figura 1).

O paciente foi submetido a laparotomia exploradora para ressecção do divertículo e alça acometida (Figura 2), confirmando o diagnóstico de diverticulite jejunal.

DISCUSSÃO

Divertículos jejunais são constituídos de fina parede mucosa herniada através de lacunas da camada muscular⁽⁴⁾. Possuem somente camada mucosa, submucosa e serosa, por isso são chamados de pseudo-divertículos, e ocorrem adjacentes à borda mesentérica^(1,4). Sua etiologia permanece desconhecida, porém sabe-se que alterações na peristalse, pressão intraluminal e discinesia intestinal fazem parte da patogênese. Há uma tendência de serem maiores e de ocorrerem em maior número no jejuno proximal, com sua frequência reduzindo-se progressivamente em direção distal, exceto pela região do íleo terminal, onde são múltiplos⁽¹⁻⁵⁾. Associação com doença diverticular dos cólons ocorre em 35% a 75% dos casos⁽⁵⁻⁹⁾. Os sintomas e sinais clínicos são vagos e inespecíficos e, em razão da sua raridade, o diagnóstico é sempre difícil e tardio^(1-5,9), sendo a TC, em muitos casos, fundamental na definição diagnóstica. Complicações da diverticulose são raras, com incidência de 6% a 13%⁽⁴⁾, sendo as mais frequentes: diverticulite aguda, pseudo-obstrução intestinal, diverticulite crônica com formação de diverticulito⁽⁶⁾.

Os achados tomográficos da diverticulite jejunal são similares aos da diverticulite colônica: massa inflamatória contendo gás e/ou resíduos fecais, espessamento da parede do segmento acometido (aumento

* Trabalho realizado no Centro Radiológico Campinas – Hospital Vera Cruz, Campinas, SP, Brasil.

1. Graduada em Medicina, Especializanda em Radiologia do Centro Radiológico Campinas – Hospital Vera Cruz, Campinas, SP, Brasil.

2. Membro Titular do Colégio Brasileiro de Radiologia e Diagnóstico por Imagem (CBR), Médico Radiologista do Centro Radiológico Campinas – Hospital Vera Cruz, Médico Assistente do Departamento de Radiologia da Universidade Estadual de Campinas (Unicamp), Campinas, SP, Brasil.

3. Membro Titular do Colégio Brasileiro de Radiologia e Diagnóstico por Imagem (CBR), Chefe do Departamento de Radiologia do Centro Radiológico Campinas – Hospital Vera Cruz, Campinas, SP, Brasil.

Endereço para correspondência: Dra. Beatriz Lavras Costallat. Rua Ezequiel Magalhães, 26, Jardim das Paineiras. Campinas, SP, Brasil, 13092-522. E-mail: biacostallat@hotmail.com

Recebido para publicação em 20/6/2010. Aceito, após revisão, em 19/11/2010.

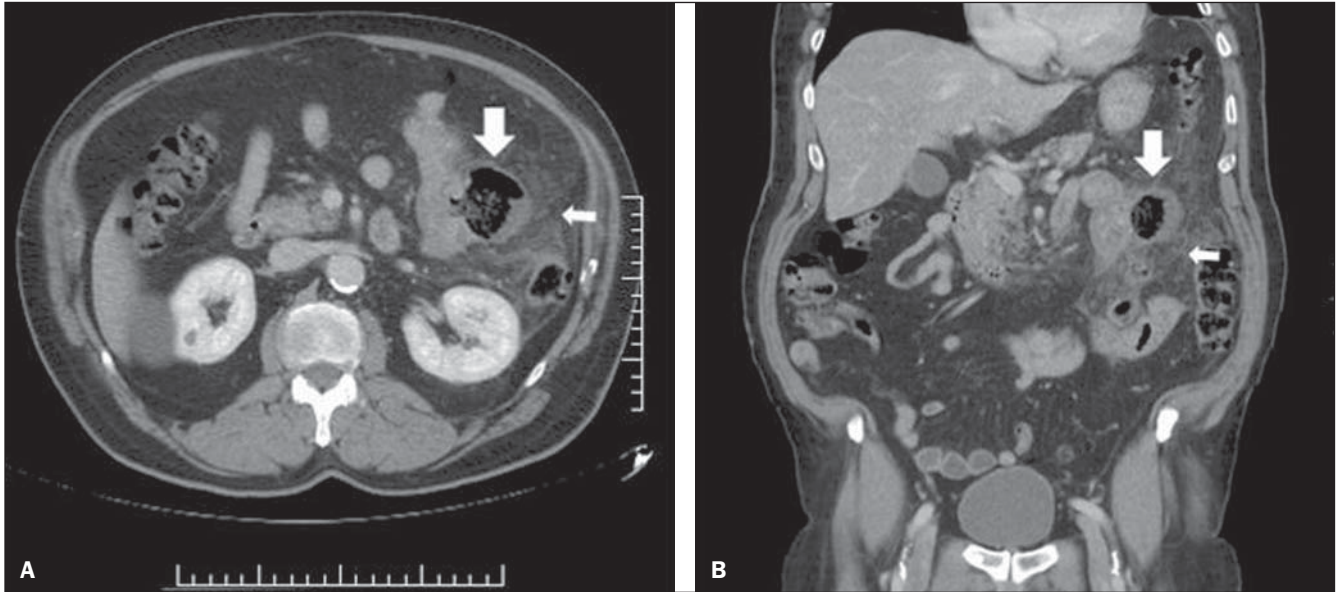


Figura 1. A: Imagem axial de TC, com contraste intravenoso, evidenciando divertículo na borda mesentérica de alça jejunal (seta larga) e extensa densificação da gordura adjacente (seta estreita), sinais de diverticulite aguda. **B:** Reconstrução das imagens em plano coronal de TC de abdome total, com contraste intravenoso. Divertículo no jejunum proximal, com sinais de diverticulite aguda. Imagem sacular com conteúdo gasoso na alça jejunal (seta larga) associado a extensa densificação da gordura adjacente (seta estreita).

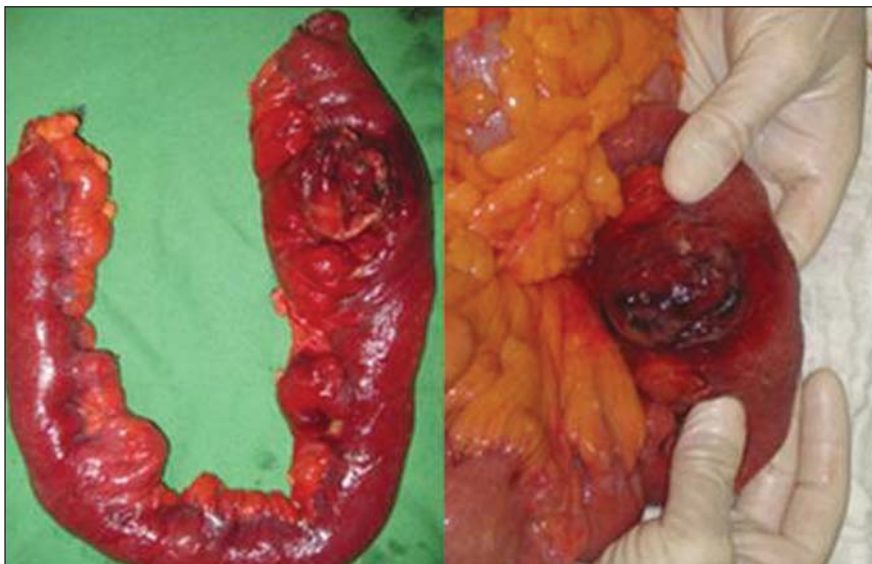

Figura 2. Imagens da peça cirúrgica: divertículo jejunal complicado com diverticulite, evidenciando-se processo inflamatório e perfuração bloqueada.

da impregnação pelo meio de contraste), com distensão e edema dos tecidos adjacentes (densificação da fásia e gordura mesentérica)^(4,6,7). Os achados de imagem do caso aqui relatado são os mesmos descritos na literatura, sendo considerados como típicos por muitos autores^(5,7,10).

Entre as possíveis complicações da diverticulite aguda jejunal, a perfuração se-

guida de peritonite é a mais grave e com risco de mortalidade maior que 40%^(1,10), podendo também ocorrer abscessos, sangramento, aderências e fístulas^(1,4,6).

Pela raridade e sintomas inespecíficos, a diverticulite aguda jejunal raramente entra nos diagnósticos diferenciais clínicos, em detrimento a outras mais prevalentes. Nesse contexto, a TC torna-se determinante

no diagnóstico, na determinação de suas complicações e na exclusão de outras causas de abdome agudo.

REFERÊNCIAS

1. Peters R, Grust A, Gerharz CD, et al. Perforated jejunal diverticulitis as a rare cause of acute abdomen. *Eur Radiol.* 1999;9:1426-8.
2. Furtado E, Machado BFF. Divertículo intraluminal do duodeno: relato de caso. *Radiol Bras.* 2003;36:389-90.
3. Setubal R, Souza RP, Endo E, et al. Intussuscepção jejunojejunal em adulto - relato de um caso e revisão da literatura. *Radiol Bras.* 1996;29:331-4.
4. Coulier B, Maldague P, Bourgeois A, et al. Diverticulitis of the small bowel: CT diagnosis. *Abdom Imaging.* 2007;32:228-33.
5. Graña L, Pedraja I, Mendez R, et al. Jejuno-ileal diverticulitis with localized perforation: CT and US findings. *Eur J Radiol.* 2009;71:318-23.
6. Spiegel RM, Schultz RW, Casarella WJ, et al. Massive hemorrhage from jejunal diverticula. *Radiology.* 1982;143:367-71.
7. Gliustra PE, Killoran PJ, Root JA, et al. Jejunal diverticulitis. *Radiology.* 1977;125:609-11.
8. Ramos AM, Piantá CD, Alves JM, et al. Diverticulite de intestino delgado em paciente idoso. *Revista AMRIGS.* 2005;49:41-3.
9. Nacif MS, Rocha VMB, Mello RAF, et al. Análise retrospectiva do trânsito do delgado em um serviço de radiologia de hospital geral. *Radiol Bras.* 2004;37:179-83.
10. Veen M, Hornstra BJ, Clemens CHM, et al. Small bowel diverticulitis as a cause of acute abdomen. *Eur J Gastroenterol Hepatol.* 2009;21:123-5.