

Costela intratorácica: relato de caso*

Intrathoracic rib: a case report

Fernando Henrique Guimarães de Carvalho¹, Gesner Pereira Lopes²

Resumo Costela intratorácica é definida como uma anomalia congênita rara, possivelmente causada por uma fusão incompleta dos processos cefálico e caudal dos esclerótomos durante a embriogênese. Frequentemente é achado incidental, porém, pode estar associada a malformações vertebrais e a alguns sintomas como dor torácica. O quadro apresentado é de costela intratorácica à esquerda, associada a malformação vertebral, com quadro clínico inespecífico.

Unitermos: Costela intratorácica; Anomalia costal; Tomografia computadorizada.

Abstract Intrathoracic rib is defined as a rare congenital anomaly, possibly caused by an incomplete fusion of cephalic and caudal processes of sclerotomes during embryogenesis. Frequently, such abnormality is incidentally found, but may be associated with vertebral malformation and some symptoms such as chest pain. The authors report the case of a patient with left-sided intrathoracic rib in association with vertebral malformation, with a non-specific clinical picture.

Keywords: Intrathoracic rib; Costal anomaly; Computed tomography.

Carvalho FHG, Lopes GP. Costela intratorácica: relato de caso. Radiol Bras. 2012 Mar/Abr;45(2):121-122.

INTRODUÇÃO

Variações anatômicas costais são encontradas em 2% da população⁽¹⁾, sendo elas: displasias ósseas, anormalidades focais, costela cervical, sinostose intercostal, extremidade anterior bífida, associadas ou não a malformações das vértebras torácicas. A costela intratorácica foi descrita, pela primeira vez, por Lutz em 1947, e se apresenta, desde então, como uma anomalia congênita rara, geralmente assintomática, diagnosticada, na maior parte das vezes, como achado adicional na radiografia de tórax⁽²⁻⁴⁾. No entanto, quando a anomalia tem origem no corpo vertebral, o diagnóstico pela radiografia convencional torna-se mais difícil, e nesses casos, a tomografia computadorizada (TC) faz-se necessária, principalmente na diferenciação diagnóstica de massas hilares ou mediastinais⁽⁵⁻⁷⁾.

RELATO DO CASO

Paciente do sexo feminino, 51 anos, com dor torácica há aproximadamente dois anos, em pontada, à esquerda, com evolução progressiva para cervicobraquialgia, associada a discreta escoliose torácica. Após consultas com ortopedista e recorrência do quadro algico, foram solicitadas radiografias de tórax e de coluna cervical, a fim de elucidação diagnóstica.

A radiografia de tórax evidenciou imagem de densidade óssea, com cortical e medular, de convexidade lateral, redução progressiva de suas dimensões no sentido

craniocaudal, localizada no terço superior e médio do hemitórax esquerdo, associada a escoliose torácica (Figura 1). Constatada a presença de costela intratorácica, foi sugerida TC para melhor avaliação. Utilizando-se a reconstrução em 3D, foi possível visualizar, com detalhes, imagem óssea no sentido vertical, fazendo corpo com a quarta costela, posteriormente à esquerda (Figura 2), mais bem identificada em incidência oblíqua (Figura 3). Na reconstrução coronal da coluna torácica ficou caracterizada a escoliose como dextro-côncava, associada a deformidade estrutural de T4 e T5 (Figura 4).

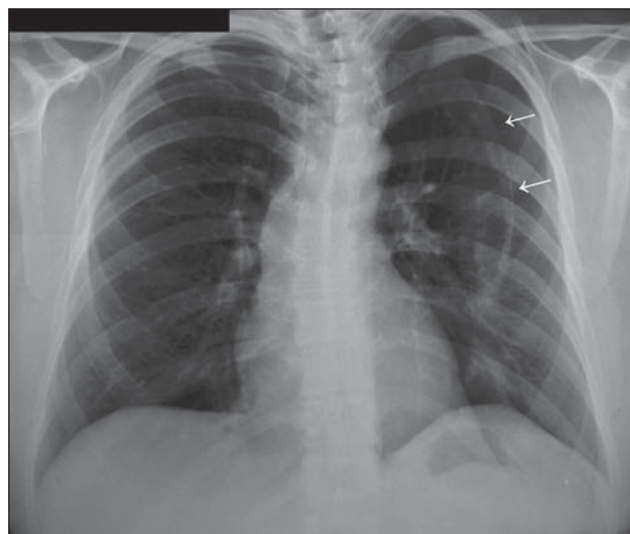


Figura 1. Radiografia de tórax em posteroanterior demonstrando imagem de densidade óssea, com cortical e medular, de convexidade lateral, redução progressiva de suas dimensões no sentido craniocaudal, localizada no terço superior e médio do hemitórax esquerdo, associada a escoliose torácica.

* Trabalho realizado na Universidade Federal do Triângulo Mineiro (UFTM), Uberaba, MG, Brasil.

1. Médico Residente de Radiologia e Diagnóstico por Imagem da Universidade Federal do Triângulo Mineiro (UFTM), Uberaba, MG, Brasil.

2. Mestre, Membro Titular do Colégio Brasileiro de Radiologia e Diagnóstico por Imagem (CBR), Chefe da Disciplina de Radiologia e Diagnóstico por Imagem da Universidade Federal do Triângulo Mineiro (UFTM), Uberaba, MG, Brasil.

Endereço para correspondência: Dr. Fernando Henrique Guimarães de Carvalho. Praça Frei Eugênio, 444, ap. 702, São Benedito, Uberaba, MG, Brasil, 38010-280. E-mail: fhgc3@hotmail.com

Recebido para publicação em 16/8/2011. Aceito, após revisão, em 7/10/2011.

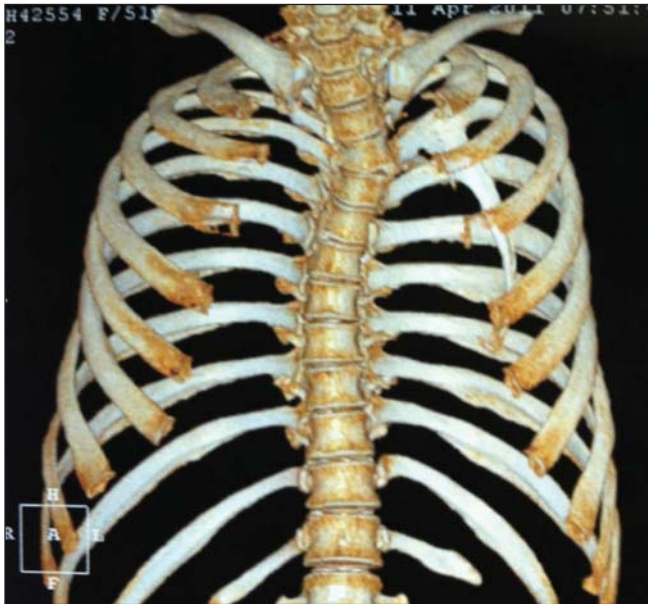

Figura 2. TC com reconstrução em 3D demonstrando imagem óssea no sentido vertical, fazendo corpo com a quarta costela posteriormente à esquerda.

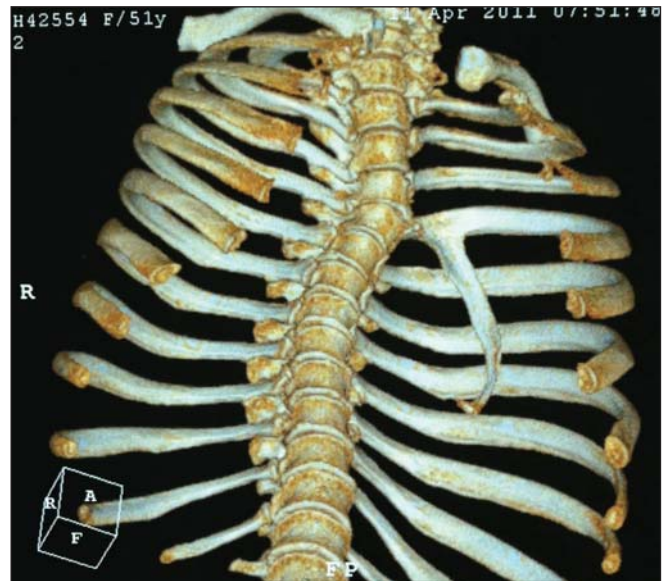


Figura 3. TC em reconstrução 3D na visualização oblíqua demonstrando melhor a inserção da imagem óssea na face anteroinferior do quarto arco costal posteriormente.

DISCUSSÃO

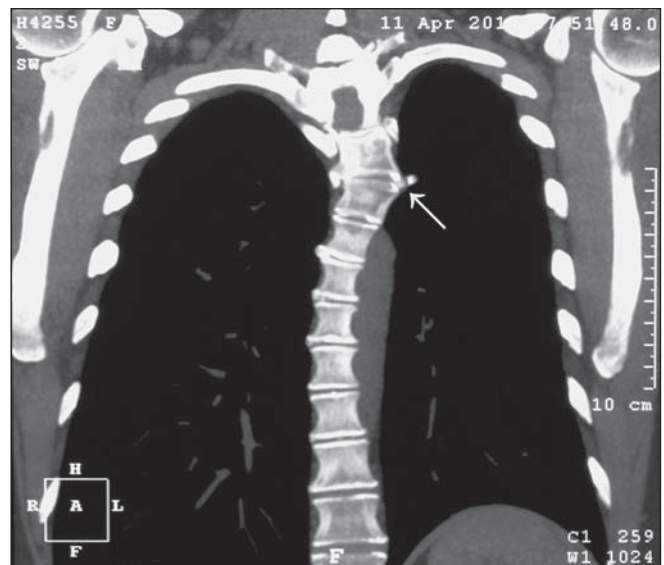
Apesar de haver 45 casos relatados na literatura inglesa⁽⁴⁾, ainda não se sabe ao certo como se dá o desenvolvimento de tal anomalia. A hipótese mais aceita seria uma falha da fusão dos processos caudal e céfalico dos esclerótomos, entre a quarta e a sexta semanas da embriogênese^(1,4). Sem predileção pelo sexo, mais frequente à direita, com morfologia semelhante a uma costela normal que se estende no espaço extrapleural, inferolateral, pode, algumas vezes, chegar até ao diafragma.

Alguns diagnósticos diferenciais são: exostose, tumores ósseos, dreno de tórax ou placas pleurais calcificadas. Geralmente é assintomática, porém, dor torácica e dispneia já foram relatadas⁽³⁾. Tudo indica que o risco de lesões pulmonares, nesses pacientes, é maior se submetidos a traumatismos torácicos.

O diagnóstico precoce de costela intratorácica, seja como achado adicional ou em pacientes com algum sinal e sintoma relativo à malformação, é de extrema importância, principalmente por excluir diagnósticos diferenciais que exigem acompanhamento e possível tratamento definitivo.

É possível afirmar que, apesar de rara, seu diagnóstico é relativamente fácil pela radiografia convencional nos casos em que se origina da própria costela. Contudo,

Figura 4. TC em reconstrução coronal de coluna torácica demonstrando escoliose dextro-côncava associada a deformidade estrutural de T4 e T5.



quando originada do corpo vertebral, a TC torna-se exame fundamental para o correto diagnóstico, evitando-se não só intervenções desnecessárias, mas também o não tratamento das hipóteses diferenciais.

REFERÊNCIAS

1. Kelleher J, O'Connell DJ, MacMahon H. Intrathoracic rib: radiographic features of two cases. *Br J Radiol.* 1979;52:181-3.
2. Lutz P. Über eine ungewöhnliche Rippenanomalie zugleich ein Beitrag zur distalen Rippengabelung. *Wien Klin Wochenschr.* 1947;59:846-9.
3. Laufer L, Schulman H, Hertzanu Y. Intrathoracic

rib demonstrated by helical CT with three-dimensional reconstruction. *Eur Radiol.* 1999;9:60-1.

4. Hasan I, Mahajan P, Ahmad N, et al. A rare case of left bifid intrathoracic rib associated with supernumerary rib and block vertebrae. *Kuwait Radiol J.* 2011;2:21-7.
5. Trigaux JP, Sibille Y, Van Beers B. Intrathoracic rib: CT features. *J Comput Assist Tomogr.* 1990;14:133-5.
6. Freed C. Intrathoracic rib: a case report. *S Afr Med J.* 1972;46:1165-7.
7. Weinstein AS, Mueller CF. Intrathoracic rib. *Am J Roentgenol Radium Ther Nucl Med.* 1965;94:587-90.