

# Metástase na mama originada de carcinoma ovariano: relato de caso e revisão da literatura\*

*Breast metastasis from ovarian carcinoma: a case report and literature review*

Bruno Lima Moreira<sup>1</sup>, Eduardo Nóbrega Pereira Lima<sup>2</sup>, Almir Galvão Vieira Bitencourt<sup>1</sup>, Emanuel Rafael Dantas<sup>1</sup>, Juliana Alves de Souza<sup>3</sup>, Elvira Ferreira Marques<sup>4</sup>

**Resumo** Carcinoma primário de ovário raramente origina metástase para mama, com poucos casos descritos na literatura. Os autores relatam um caso de uma paciente com carcinoma ovariano que evoluiu com metástase para mama após cerca de oito anos do diagnóstico inicial da neoplasia e realizam revisão bibliográfica do assunto, dando ênfase aos aspectos de imagem.

**Unitermos:** Carcinoma ovariano; Metástase mamária; Aspectos de imagem.

**Abstract** Primary ovarian carcinoma rarely metastasizes to the breast, and few cases are described in the literature. The authors report the case of a patient with ovarian carcinoma that developed breast metastasis eight years after the initial diagnosis, and present a literature review on this subject, emphasizing imaging findings.

**Keywords:** Ovarian carcinoma; Breast metastasis; Imaging findings.

Moreira BL, Lima ENP, Bitencourt AGV, Dantas ER, Souza JA, Marques EF. Metástase na mama originada de carcinoma ovariano: relato de caso e revisão da literatura. Radiol Bras. 2012 Mar/Abr;45(2):123–125.

## INTRODUÇÃO

O carcinoma primário de ovário raramente origina metástase para mama, com poucos casos descritos na literatura<sup>(1)</sup>. Apenas cerca de 2% das lesões neoplásicas malignas nas mamas são de origem secundária e, do ponto de vista clínico e radiológico, podem mimetizar tumores primários benignos e malignos<sup>(2)</sup>.

A origem mais comum das lesões metastáticas para mama é tumor primário mamário contralateral. No entanto, entre os tumores sólidos extramamários, os que mais metastatizam para as mamas são: melanoma maligno, linfoma, câncer de pulmão, carcinoma ovariano, sarcoma de

partes moles e tumores gastrintestinais e geniturinários<sup>(3)</sup>. De fato, segundo um estudo realizado com 4.051 pacientes portadoras de lesão maligna mamária, apenas 0,07% delas apresentavam doença metastática para mama de origem ovariana<sup>(1,4)</sup>.

Relatamos o caso de uma paciente com carcinoma ovariano que evoluiu com metástase para mama após cerca de oito anos do diagnóstico inicial e apresentamos uma revisão bibliográfica do assunto, dando ênfase aos aspectos de imagem.

## RELATO DO CASO

Paciente do sexo feminino, branca, G1P1, com menarca aos 12 anos e menopausa aos 50 anos, ex-usuária de contraceptivo oral (15 anos) e de terapia de reposição hormonal (10 anos), ex-tabagista, com história familiar de câncer de mama (avó materna e primas), foi submetida aos 64 anos de idade a tratamento cirúrgico e quimioterápico para adenocarcinoma seroso papilífero ovariano. Após a terapia inicial, apresentou progressão da doença para sítios locorregionais e a distância.

Oito anos após o diagnóstico, evoluiu com nódulo palpável na mama esquerda associado a sinais flogísticos na pele. Inicialmente, foi tratada com antibioticoterapia,

havendo melhora dos sinais flogísticos, porém sem regressão do nódulo mamário. A paciente foi submetida a exames de imagem. Mamografia (Figura 1) revelou nódulo isodenso ao tecido fibroglandular, com contornos circunscritos, localizado no quadrante superolateral da mama esquerda, medindo 14 × 10 mm. Ultrassonografia mamária (Figura 2) evidenciou cisto complexo, com componentes sólidos e septos espessos, localizado no quadrante superolateral da mama esquerda, perifericamente à papila, medindo 13 × 8 mm, em área de palpação ao exame físico. Tomografia por emissão de pósitrons/tomografia computadorizada (PET/CT) (Figura 3) demonstrou concentração anômala de fluorodeoxiglicose-<sup>18</sup>F (<sup>18</sup>F-FDG) no nódulo na mama esquerda, com *standardized uptake value* (SUV) máximo de 4,90 e ainda em outros sítios extramamários.

Após a punção aspirativa por agulha fina do nódulo mamário indicar presença de células neoplásicas, prosseguiu-se a investigação com biópsia percutânea por agulha grossa guiada por ultrassonografia. A microscopia foi compatível com carcinoma invasor e, por meio da imuno-histoquímica, chegou-se ao diagnóstico de metástase de carcinoma ovariano (citoceratina 7 positivo; CA 125 positivo; mamoglobina

\* Trabalho realizado no Departamento de Imagem do Hospital A. C. Camargo, São Paulo, SP, Brasil.

1. Médicos Residentes de Radiologia e Diagnóstico por Imagem do Departamento de Imagem do Hospital A. C. Camargo, São Paulo, SP, Brasil.

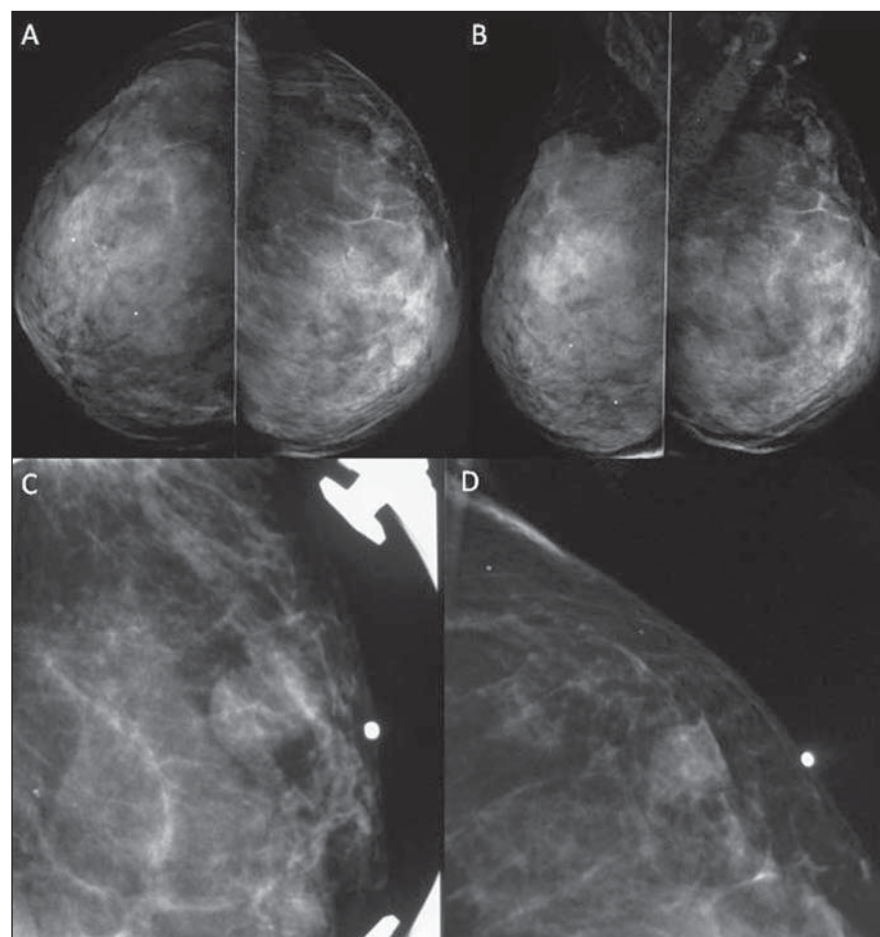
2. Doutor, Médico Nuclear, Chefe do Setor de Medicina Nuclear e PET-CT do Departamento de Imagem do Hospital A. C. Camargo, São Paulo, SP, Brasil.

3. Médica Radiologista, Assistente do Setor de Mamografia do Departamento de Imagem do Hospital A. C. Camargo, São Paulo, SP, Brasil.

4. Médica Radiologista, Chefe do Setor de Mamografia do Departamento de Imagem do Hospital A. C. Camargo, São Paulo, SP, Brasil.

Endereço para correspondência: Dr. Bruno Lima Moreira. Rua Doutor Jambelino Costa, 57, ap. 34, Liberdade. São Paulo, SP, Brasil, 01509-030. E-mail: limamoreiramed@gmail.com

Recebido para publicação em 16/9/2011. Aceito, após revisão, em 28/10/2011.



**Figura 1.** Mamografia mostrando nódulo isodenso ao tecido fibroglandular, com contornos circunscritos, localizado no quadrante superolateral da mama esquerda, medindo 14 × 10 mm. **A:** Incidência craniocaudal. **B:** Incidência mediolateral oblíqua. **C,D:** Incidência perfil absoluto (**C**) e compressão localizada da área de interesse na mama esquerda (**D**) (marcador metálico na pele em projeção de nódulo palpável ao exame físico).

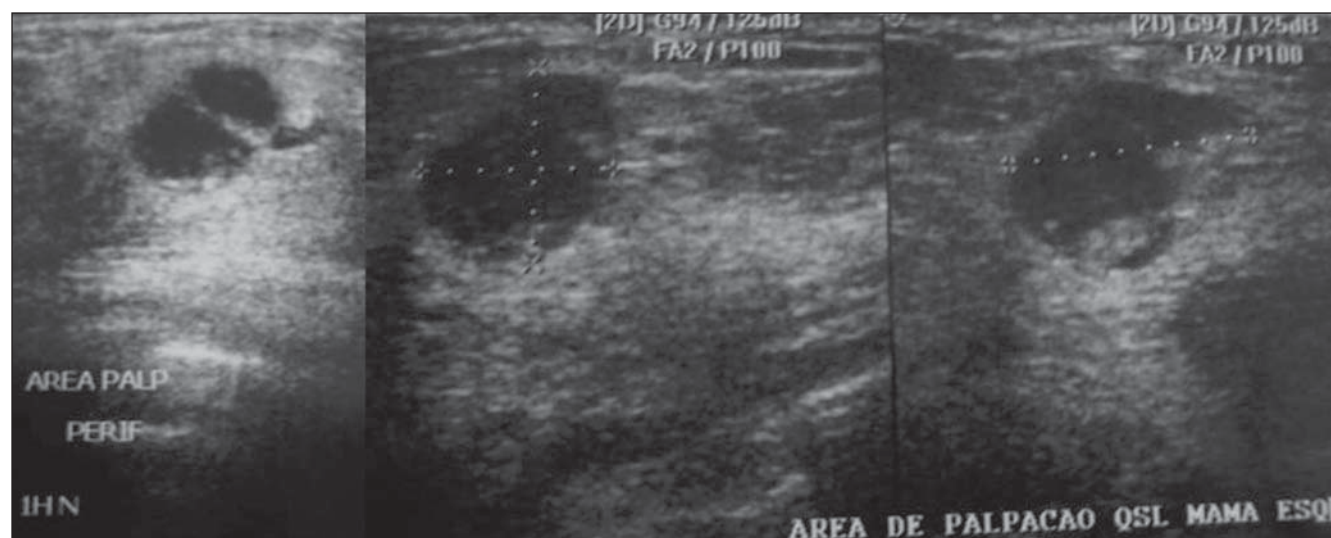
negativo; BRST-2 negativo; WT1 positivo). A paciente seguiu então com tratamento paliativo radioterápico e quimioterápico e veio a falecer cerca de dois anos após o diagnóstico da metástase para mama.

## DISCUSSÃO

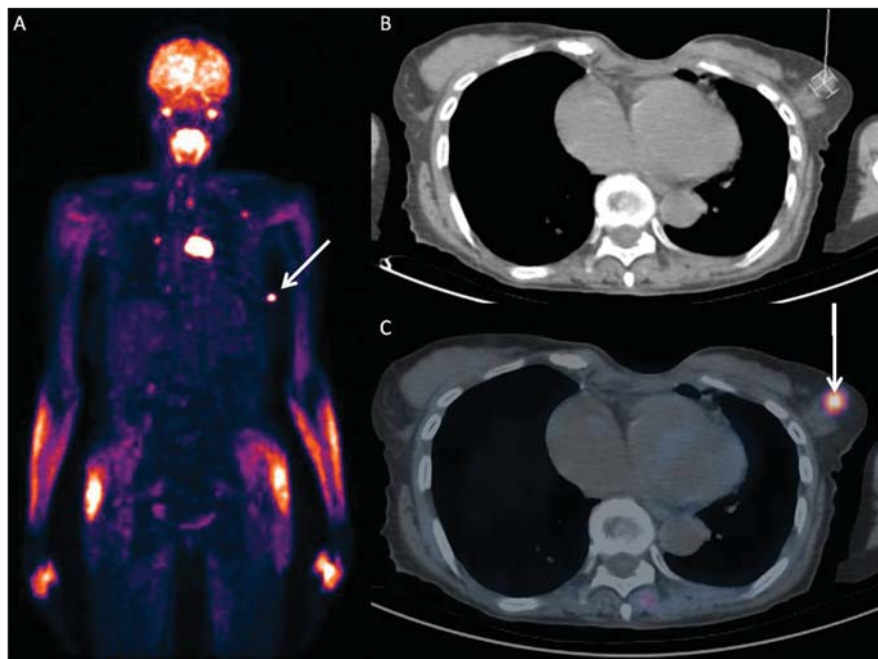Na presença de lesão mamária em paciente portadora de carcinoma ovariano, é necessário diferenciá-la entre lesão benigna e maligna. Sendo maligna, é importante saber se a lesão é primária ou secundária, uma vez que o tratamento e prognóstico são diferentes<sup>(1-3,5)</sup>.

Frequentemente, nos exames de imagem, as lesões metastáticas para a mama podem aparecer como nódulos densos circunscritos, não calcificados. Porém, em função da presença dos corpos psamomatosos associados a alguns tumores de ovário, microcalcificações podem ser vistas nas metástases ovarianas para mama<sup>(1)</sup>. Contudo, tal diferenciação pode ser difícil, uma vez que as metástases para mama, de uma maneira geral, não apresentam características imaginológicas específicas<sup>(6)</sup>. De qualquer modo, assim como no caso descrito, deve-se investigar a origem do tumor por meio de estudo anatomopatológico, sendo que a imuno-histoquímica apresenta utilidade nessa diferenciação<sup>(7)</sup>.

A PET/CT pode modificar significativamente a avaliação da extensão da doença



**Figura 2.** Ultrassonografia mamária evidenciando cisto complexo, com componentes sólidos e septos espessos, localizado no quadrante superolateral da mama esquerda, periféricamente à papila, medindo 13 × 8 mm, em área de palpação ao exame físico.



**Figura 3.** PET/CT revelando concentração anômala do  $^{18}\text{F}$ -FDG no nódulo na mama esquerda (seta) com SUV máximo de 4,90 e ainda em outros sítios extramamários. **A:** Imagem metabólica de corpo inteiro. **B:** CT axial no nível do nódulo mamário. **C:** Fusão PET/CT axial no nível do nódulo mamário.

em pacientes com câncer de ovário, inclusive nos casos de recorrência, e alterar o tratamento. Seu valor preditivo positivo é de 89–98% para casos de recorrência de câncer ovariano, sendo mais sensível para detectar lesões extrapélvicas<sup>(8)</sup>. Contudo,

no caso das lesões mamárias, a PET/CT não dispensa a realização da biópsia, por não permitir a diferenciação entre lesões malignas primárias e secundárias.

Confirmando-se que a lesão na mama é metástase de origem ovariana, a doença

deve ser vista como sistêmica e adotar tratamento paliativo, evitando-se procedimentos cirúrgicos desnecessários<sup>(1–3,5,6)</sup>. De acordo com alguns estudos realizados, a sobrevida de pacientes com metástase na mama de origem ovariana é, na maioria das vezes, menor que um ano<sup>(1)</sup>.

#### REFERÊNCIAS

1. Klein RL, Brown AR, Gomez-Castro CM, et al. Ovarian cancer metastatic to the breast presenting as inflammatory breast cancer: a case report and literature review. *J Cancer*. 2010;1:27–31.
2. Garza-Guajardo R, Mendez-Olvera N, Flores-Gutierrez JP, et al. Fine needle aspiration biopsy diagnosis of metastatic neoplasms of the breast. A three-case report. *Cytojournal*. 2005;2:17.
3. Akçay MN. Metastatic disease in the breast. *Breast*. 2002;11:526–8.
4. Micha JP, Goldstein BH, Epstein HD, et al. Ovarian cancer metastatic to the breast. *Gynecol Oncol*. 2006;102:386–90.
5. Özsaran AA, Dikmen Y, Terek MC, et al. Bilateral metastatic carcinoma of the breast from primary ovarian cancer. *Arch Gynecol Obstet*. 2000;264:166–7.
6. Bartella L, Kaye J, Perry NM, et al. Metastases to the breast revisited: radiological-histopathological correlation. *Clin Radiol*. 2003;58:524–31.
7. Lee AH. The histological diagnosis of metastases to the breast from extramammary malignancies. *J Clin Pathol*. 2007;60:1333–41.
8. Prakash P, Cronin CG, Blake MA. Role of PET/CT in ovarian cancer. *AJR Am J Roentgenol*. 2010;194:W464–70.