

Achados tomográficos de pacientes submetidos a tomografia de crânio no pronto-socorro do Hospital Universitário Cajuru*

Cranial computed tomography findings in patients admitted to the emergency unit of Hospital Universitário Cajuru

Lauro Aparecido Lara Filho¹, Samir Sari Omar², Rodrigo Foletto Biguelini², Rony Augusto de Oliveira Santos²

Resumo **Objetivo:** Reconhecer e analisar a prevalência dos achados tomográficos de pacientes submetidos a tomografia de crânio atendidos no pronto-socorro do Hospital Universitário Cajuru. **Materiais e Métodos:** Estudo transversal pela análise sequencial de 200 laudos de tomografia de crânio incluindo todos os pacientes admitidos no pronto-socorro do Hospital Universitário Cajuru submetidos a este exame sem contraste intravenoso. **Resultados:** Observou-se a presença de alterações em 76,5% dos exames. Destas, as mais frequentes foram: aumento de volume de partes moles extracranianas (22%), fratura óssea (16,5%), hemorragia subaracnoidea (15%), hipodensidade inespecífica (14,5%), velamento dos seios paranasais (11,5%), edema cerebral difuso (10,5%), hematoma subdural (9,5%), contusão cerebral (8,5%), hidrocefalia (8%), hipodensidade retrátil/gliose/encefalomalácia (8%). **Conclusão:** Reconhecemos que os achados mais comuns em um serviço de urgência e emergência em outros estudos se assemelham aos nossos. Essas informações são importantes para que os profissionais reconheçam quais são as principais alterações a serem identificadas em uma tomografia de crânio e para um futuro planejamento e triagem hospitalar, a fim de obter eficiência e melhora nos serviços prestados.

Unitermos: Tomografia computadorizada; Traumatismos cranioencefálicos; Diagnóstico por imagem.

Abstract **Objective:** To identify and analyze the prevalence of cranial computed tomography findings in patients admitted to the emergency unit of Hospital Universitário Cajuru. **Materials and Methods:** Cross-sectional study analyzing 200 consecutive non contrast-enhanced cranial computed tomography reports of patients admitted to the emergency unit of Hospital Universitário Cajuru. **Results:** Alterations were observed in 76.5% of the patients. Among them, the following findings were most frequently observed: extracranial soft tissue swelling (22%), bone fracture (16.5%), subarachnoid hemorrhage (15%), nonspecific hypodensity (14.5%), paranasal sinuses opacification (11.5%), diffuse cerebral edema (10.5%), subdural hematoma (9.5%), cerebral contusion (8.5%), hydrocephalus (8%), retractable hypodensity /gliosis/ encephalomalacia (8%). **Conclusion:** The authors recognize that the most common findings in emergency departments reported in the literature are similar to the ones described in the present study. This information is important for professionals to recognize the main changes to be identified at cranial computed tomography, and for future planning and hospital screening aiming at achieving efficiency and improvement in services.

Keywords: Computed tomography; Craniocerebral trauma; Imaging diagnosis.

Lara Filho LA, Omar SS, Biguelini RF, Santos RAO. Achados tomográficos de pacientes submetidos a tomografia de crânio no pronto-socorro do Hospital Universitário Cajuru. Radiol Bras. 2013 Mai/Jun;46(3):143-148.

INTRODUÇÃO

Uma série de trabalhos recentes publicados no Brasil tem ressaltado a importân-

cia da neurorradiologia para o diagnóstico e tratamento de diversas enfermidades⁽¹⁻¹¹⁾.

A tomografia computadorizada (TC) foi desenvolvida pelo físico inglês Godfrey Hounsfield e primeiramente usada no Atkinson Morley Hospital, Londres, em 1972, e rapidamente se tornou um dos principais métodos para avaliação de doenças estruturais cerebrais⁽¹²⁻¹⁴⁾.

Atualmente, o método utiliza um tubo de raios X que gira 360° e que possui detectores de fótons em oposição à emissão dos raios. A imagem dependerá da espessura do objeto e da capacidade de este ab-

sorver os raios X. O detector transforma o fóton emitido em sinal analógico (por meio da voltagem) e depois em digital pelo computador^(12,15,16).

Existe uma convenção para traduzir os valores de voltagem detectados em unidades digitais, o coeficiente de absorção (atenuação). Eles são sempre calculados em relação ao coeficiente linear da água, para o qual é atribuído o valor numérico de 0, numa escala que pode variar de +1000 a -1000 unidades Hounsfield (UH) e representadas por uma escala de cinzas, formada por um grande espectro de representações

* Trabalho realizado no Hospital Universitário Cajuru – Pontifícia Universidade Católica do Paraná (PUCPR), Curitiba, PR, Brasil.

1. Especialista em Radiologia e Diagnóstico por Imagem, Professor do Curso de Medicina da Pontifícia Universidade Católica do Paraná (PUCPR), Curitiba, PR, Brasil.

2. Alunos do Curso de Medicina da Pontifícia Universidade Católica do Paraná (PUCPR), Curitiba, PR, Brasil.

Endereço para correspondência: Samir Sari Omar. Rua Alferes Poli, 464, ap. 1407, Rebouças. Curitiba, PR, Brasil, 80220-050. E-mail: samir176@gmail.com.

Recebido para publicação em 10/7/2012. Aceito, após revisão, em 19/2/2013.

Tabela 1 Relação entre densidade, atenuação e cor.

Densidade	Unidades Hounsfield	Cor
Meio de contraste	+100 a 1000	Branca brilhante
Osso	100	Branca
Água e partes moles	0 a 100	Cinza médio
Gordura	-100 a -60	Cinza escuro
Ar	-1000 a -120	Preta

de tonalidades entre branco, cinza e preto (Tabela 1)^(15,16).

Com o advento da ressonância magnética, o estudo do crânio pela tomografia se tornou mais bem indicado em situações agudas, como nos serviços especializados em urgência e emergência. A tomografia é o exame de escolha para avaliar trauma cranioencefálico (TCE), pela sua habilidade em demonstrar alterações ósseas, no parênquima e hemorragias. Ela tem grande importância, uma vez que é mais acessível pela sua ampla disponibilidade, menor custo e rapidez na aquisição do exame. A ressonância magnética apresenta limitações em pacientes que têm material implantado, como cliques ou marca-passos, claustrofobia e obesidade, o que não ocorre na tomografia⁽¹⁷⁻¹⁹⁾.

No serviço do Hospital Universitário Cajuru (HUC) as principais indicações para TC de crânio são redução do nível de consciência sem causa conhecida, intoxicação por álcool ou drogas, déficit neurológico focal, suspeita de ferida penetrante ou fratura de crânio, perda de consciência durante ou após trauma, idade menor que 2 anos ou maior que 65 anos com história de TCE, história não confiável, relato de vômitos após o trauma, amnésia pós-traumática, sinais de fratura de base de crânio, politraumatizado, trauma facial grave, aumento de partes moles extracranianas significante e suspeita de abuso infantil.

Em razão da escassez de estudos científicos locais (região metropolitana de Curitiba) avaliando a prevalência dos achados tomográficos de crânio, e sendo o HUC um serviço especializado em situações de urgência e emergência que requerem a utilização deste exame, fez-se necessária a realização desta pesquisa para avaliação do serviço, bem como a análise da prevalência de achados.

O objetivo deste trabalho é reconhecer e analisar a prevalência dos achados tomo-

gráficos dos pacientes submetidos à tomografia de crânio no pronto-socorro do HUC.

MATERIAIS E MÉTODOS

Foi feito estudo transversal pela análise sequencial de 200 laudos de TC de crânio de pacientes atendidos no pronto-socorro do HUC no período de 1º de janeiro a 9 de fevereiro de 2008.

Foram incluídos todos os pacientes admitidos no pronto-socorro do HUC que foram submetidos ao exame de tomografia de crânio sem contraste intravenoso, sem a discriminação de sexo ou idade.

Só foram excluídos os laudos de pacientes submetidos ao exame contrastado.

Os exames foram realizados com o paciente em decúbito dorsal, com tomógrafo Siemens Somatom Spirit, 130 kVp, 100 mAs, com cortes tomográficos computadorizados realizados no plano axial com 3 mm de espessura na fossa posterior e 10 mm no restante do crânio, sem a injeção de contraste intravenoso.

Dois padrões de laudos foram considerados e computados como normais: um sem redução volumétrica e outro com redução volumétrica (padrão normal para o idoso).

Padrão normal sem redução volumétrica – Ausência de lesões expansivas, coleções extra-axiais ou calcificações patológicas no encéfalo; sistema ventricular tem morfologia, topografia e dimensões normais; aspecto anatômico das cisternas basais, bem como os sulcos entre os giros corticais nas convexidades cerebrais. Impressão diagnóstica: estudo dentro dos limites da normalidade.

Padrão normal com redução volumétrica – Ausência de lesões expansivas, coleções extra-axiais ou calcificações patológicas no encéfalo; dilatação do sistema ventricular (ex-vácuo); proeminência das folias cerebelares, cisternas da base, fissura

de Sylvius, bem como dos sulcos entre os giros corticais nas convexidades cerebrais. Impressão diagnóstica: redução volumétrica cerebral e cerebelar.

Todos os outros achados tomográficos – como lesões ou coleções hipodensas, microangiopatia, lesões ou coleções hiperdensas, hemorragias, lesões expansivas (tumor, hematoma, hemorragias), aumento de volume de partes moles, calcificações, atermas, fraturas, alterações decorrentes de procedimentos cirúrgicos (craniotomia, clipe de aneurisma, cateter de derivação), pneumocéfalos, sinais de hipertensão intracraniana (hidrocefalia, edema, hérnias, assimetria ventricular, desvio de estruturas da linha média e obliterações focais de sulcos), alterações sinusais, corpo estranho, fragmentos metálicos e variação anatômica – foram considerados anormais e expostos para análise mediante relação entre número de achados e número total de exames.

RESULTADOS

Na amostra obtida do presente estudo, 47 pacientes (23,5%) apresentaram exames dentro dos padrões de normalidade. Logo, 153 pacientes (76,5%) apresentaram alterações detectadas pela tomografia.

O achado mais comum foi aumento de volume de partes moles extracranianas, com 44 achados (22%) em um total de 200 exames.

As fraturas ósseas, encontradas em 33 pacientes (16,5%), estão representadas na Tabela 2.

Os achados de ar ectópico foram pneumocéfalos, em 11 pacientes (5,5%), e enfi-sema intraorbitário, em 1 paciente (0,5%).

Tabela 2 Fraturas ósseas.

Local	Quantidade	Porcentagem
Crânio		
– Temporal	11	5,5%
– Frontal	9	4,5%
– Occipital	6	3%
– Parietal	4	2%
– Esfenoide	1	0,5%
– Etmoide	1	0,5%
Órbita		
– Ossos da órbita	5	2,5%
Face		
– Ossos da face	8	4%
– Nasal	4	2%

Hiperdensidades e hipodensidades estão relacionadas nas Tabelas 3 e 4, respectivamente.

Alterações ventriculares e sinais de hipertensão intracraniana estão expostos na Tabela 5.

Achados anormais encontrados no nariz, na cavidade nasal e nos seios paranasais foram: velamento dos seios paranasais em 23 pacientes (11,5%), sinusopatia em 13 (6,5%) e desvio de septo em 2 (1%). Fo-

ram observados também velamento e esclerose da mastoide em 4 pacientes (2%).

As calcificações patológicas observadas foram calcificações intraparenquimatosas com 15 achados (7,5%), ateromas calcificados no sistema carotídeo ou vertebral com 14 (7%) e calcificações do globo ocular com 2 achados (1%).

Foram encontradas 5 (2,5%) lesões expansivas, sendo 3 (1,5%) hipodensas e 2 (1%) heterogêneas, 2 (1%) heterogeneida-

des parenquimatosas e 1 (0,5%) lipoma de corpo caloso.

Foi encontrado um total de 15 (7,5%) craniotomias, sendo que 1 (0,5%) apresentava herniação. Em 10 exames (5%) foram vistos, também, cateteres de derivação ventricular.

Foram encontrados, ainda, 12 (6%) artefatos de movimento que prejudicaram o exame, 7 (3,5%) fragmentos metálicos, 4 (2%) cliques de aneurisma e 2 (1%) tubos orotraqueais.

Cavum de Vergae, uma variação anatômica, foi achado em 2 exames (1%).

Os 10 achados mais prevalentes estão arrolados na Tabela 6 e as imagens mais relevantes, mostradas nas Figuras 1, 2 e 3.

Tabela 3 Hiperdensidades.

Achado	Quantidade	Porcentagem
Hemorragia subaracnoidea	30	15%
Hematoma subdural	19	9,5%
Contusão cerebral	17	8,5%
Hematoma intraparenquimatoso	11	5,5%
Hematoma epidural	6	3%

Tabela 4 Hipodensidades.

Achado	Quantidade	Porcentagem
Inespecífica	29	14,5%
Retrátil/gliose/encefalomalácia	16	8%
Microangiopatia	12	6%
Isquêmica prévia	7	3,5%
Isquêmica recente	6	3%

Tabela 5 Alterações ventriculares e sinais de hipertensão intracraniana.

Achado	Quantidade	Porcentagem
Edema cerebral difuso	21	10,5%
Hidrocefalia	16	8%
Hemovertrículo	11	5,5%
Desvio de estruturas da linha média	11	5,5%
Obliteração focal de sulcos	5	2,5%
Hérnia subfalcina	2	1%
Assimetria ventricular	1	0,5%

Tabela 6 Achados mais prevalentes.

Achado	Quantidade	Porcentagem
Aumento de volume de partes moles extracranianas	44	22%
Fratura óssea	33	16,5%
Hemorragia subaracnoidea	30	15%
Hipodensidade inespecífica	29	14,5%
Velamento dos seios paranasais	23	11,5%
Edema cerebral difuso	21	10,5%
Hematoma subdural	19	9,5%
Contusão cerebral	17	8,5%
Hidrocefalia	16	8%
Hipodensidade retrátil/gliose/encefalomalácia	16	8%

DISCUSSÃO

Nosso trabalho teve como resultado um achado de 23,5% de exames normais, semelhante ao obtido por Rocha⁽²⁰⁾, de 25,3%, e inferior ao de Palheta et al.⁽²¹⁾, de 46,4%. Vale ressaltar que nesses dois trabalhos foram consideradas somente tomografias indicadas por TCE, enquanto nosso estudo não discriminou qual foi a indicação para o exame. Palheta et al.⁽²¹⁾ justificam o alto índice de exames normais pelo fato de que em seu serviço é rotina fazer tomografia de crânio para TCE leve, o que, segundo o Conselho Federal de Medicina⁽²²⁾, não é indicação para todos os pacientes. Interpretamos nosso dado como um valor dentro dos padrões esperados de um serviço de urgência e emergência, considerando as atuais indicações para realização de uma tomografia de crânio.

A alteração mais encontrada foi aumento de volume de partes moles extracranianas (22%). Este achado também foi o mais encontrado por Rocha⁽²⁰⁾, com 57%, por Bordignon et al.⁽²³⁾, com 47%, e por Palheta et al.⁽²¹⁾, com 44,3%. Tal alteração é típica de TCE e por esse motivo sua prevalência foi maior em tais estudos.

Fratura óssea foi constatada em 33 pacientes (16,5%), sendo o segundo achado mais prevalente do estudo. A mais comum foi a fratura do osso temporal, com 5,5%, valor próximo aos 4,7% encontrado por Amin et al.⁽²⁴⁾.

Pneumocéfalos é uma coleção de ar dentro da cavidade craniana, que pode ser se-

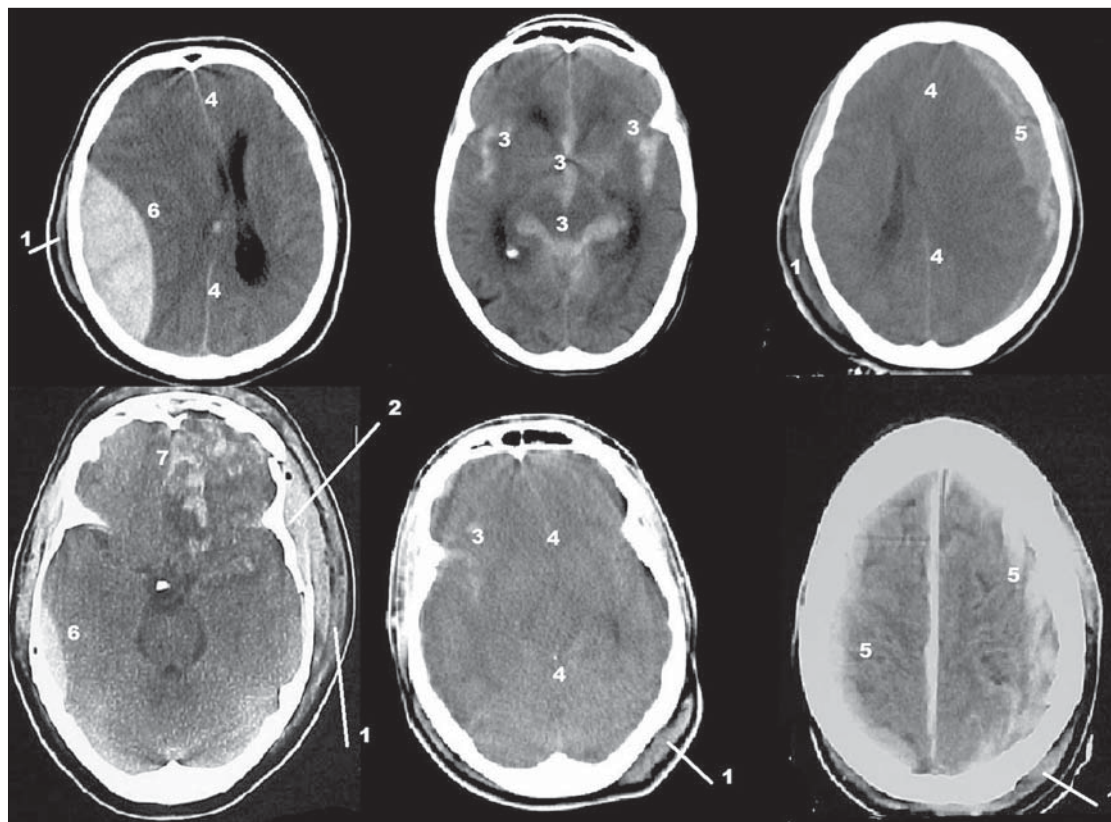


Figura 1. 1, aumento de volume de partes moles extracranianas; 2, fratura óssea com afundamento; 3, hemorragia subaracnoidea; 4, desvio de estruturas da linha média/edema cerebral difuso; 5, hematoma subdural; 6, hematoma epidural; 7, contusão cerebral em polo frontal (giros retos e orbitários).

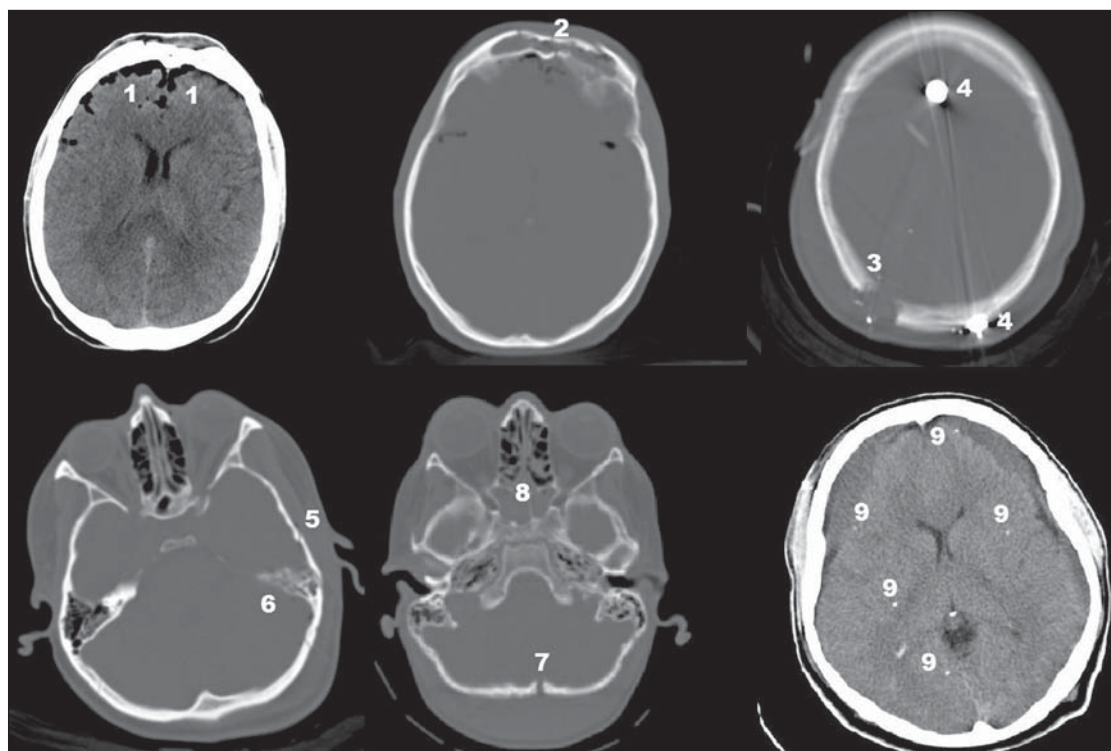


Figura 2. 1, pneumocéfalos; 2, fratura do osso frontal; 3, orifício de entrada parietal posterior direito; 4, fragmentos metálicos representando projétil ou estilhaços; 5, fratura do osso temporal esquerdo; 6, velamento de células da mastoide esquerda; 7, fratura do osso occipital; 8, velamento do seio esfenoidal e algumas células etmoidais; 9, calcificações intraparenquimatosas patológicas e coleções subdurais hipodensas associadas.

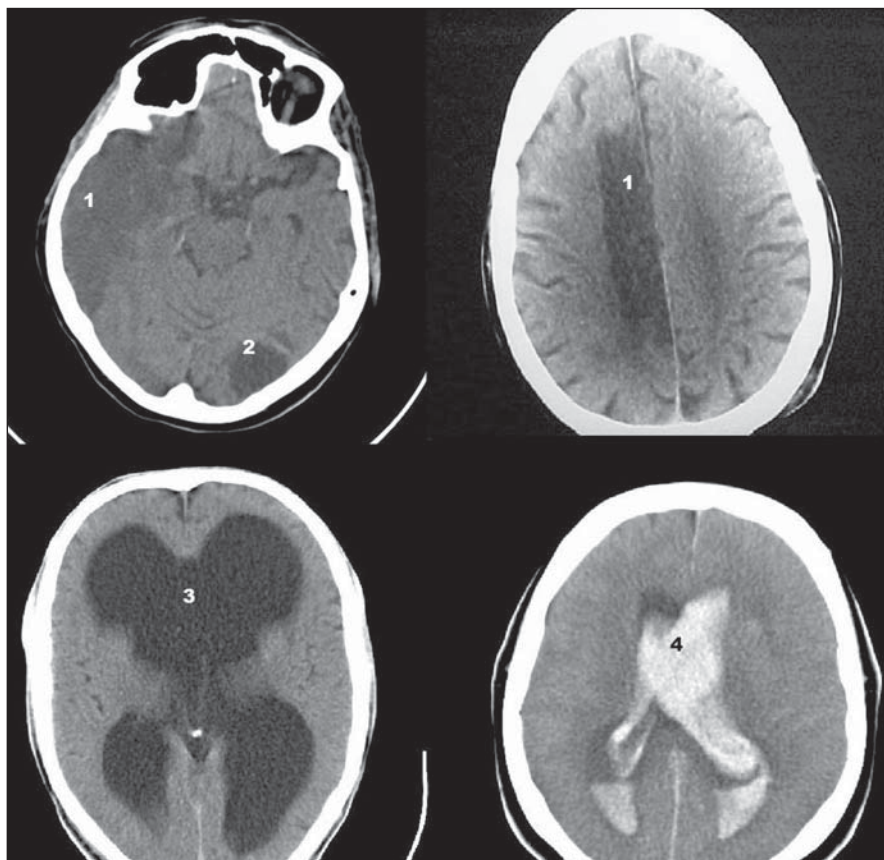


Figura 3. 1, hipodensidade isquêmica recente; 2, hipodensidade isquêmica prévia; 3, hidrocefalia; 4, hemoventrículo.

cundária a cirurgia ou procedimentos, fratura de base de crânio, defeitos congênitos, tumores que causem erosão óssea e infecção por bactérias produtoras de gás^(15,18). Este achado teve prevalência de 5,5% no nosso estudo, enquanto Rocha⁽²⁰⁾ encontrou 9,3% e Palheta et al.⁽²¹⁾ registraram 7,1%.

As hiperdensidades podem indicar hemorragias, hematomas, coleções, entre outros achados^(15,16,18). A mais comum foi a hemorragia subaracnoideia com 15%, sendo o terceiro achado mais prevalente do estudo. Tal achado foi encontrado em 22,4% por Rocha⁽²⁰⁾, valor superior ao de Stein et al.⁽²⁵⁾ e de Palheta et al.⁽²¹⁾, com 5,7% e 6,4%, respectivamente. Contusão cerebral foi vista em 8,5% dos nossos exames. Tal achado foi visto em 24,4% por Rocha⁽²⁰⁾, em 12,9% por Bordignon et al.⁽²³⁾ e em 8,6% por Palheta et al.⁽²¹⁾. Os hematomas subdural e epidural tiveram prevalência de 9,5% e 3%, respectivamente, este último um valor inferior ao registrado por Palheta et al.⁽²¹⁾, de 4,3%, e por Rocha⁽²⁰⁾, de 8%. O hematoma subdural foi achado por Rocha⁽²⁰⁾ em 7,3%, por

Palheta et al.⁽²¹⁾ em 10% e por Servadei et al.⁽²⁶⁾ em 11% dos pacientes. Hematoma intraparenquimatoso foi encontrado em 5,5%, ao passo que Rocha⁽²⁰⁾ e Palheta et al.⁽²¹⁾ encontraram 6,7% e 11,4% respectivamente.

As hipodensidades podem indicar tumor, abscesso, hematoma em resolução, infarto em evolução, hematoma crônico, infarto crônico, encefalomalácia, microangiopatia (dano isquêmico microvascular), entre outros^(15,16,18). Em nosso estudo, a hipodensidade mais prevalente foi a inespecífica, com 14,5%, representando o quarto achado mais prevalente do estudo. A segunda hipodensidade mais encontrada foi a área hipodensa retrátil/gliose/encefalomalácia, com 8%. Microangiopatia veio em terceiro lugar, com 6%. Ressaltamos que incluímos como hipodensidades inespecíficas achados que não foram descritos como lesões isquêmicas típicas, microangiopatia ou encefalomalácia.

A hipertensão intracraniana pode ser causada por processo expansivo (tumor, hematoma, cistos, abscesso, empiema, gra-

nuloma), hidrocefalia, edema cerebral, distúrbio metabólico, intoxicações por drogas medicamentosas ou não^(16,18). Tivemos, entre os achados relacionados à hipertensão intracraniana e a alterações ventriculares: 10,5% de edema difuso cerebral, 8% de casos com hidrocefalia, 5,5% de hemoventrículo, 5,5% de desvio de estruturas da linha média e 1% de hérnia subfalcina.

Palheta et al.⁽²¹⁾ encontraram, em seu estudo, 5,7% de edema difuso, enquanto Rocha⁽²⁰⁾ encontrou 8,2% dessa alteração e 9,1% de desvio de estruturas da linha média. Palheta et al.⁽²¹⁾ ressaltam que o desvio de estruturas de linha média está comumente associado a hérnia subfalcina, sendo esta o tipo mais comum de herniação neste caso. Nosso estudo não encontrou outras herniações relacionadas. O hemoventrículo foi observado por Rocha⁽²⁰⁾ em 2,7% e não foi encontrado por Palheta et al.⁽²¹⁾.

Devido à íntima associação a estruturas ao seu redor, as injúrias isoladas dos seios paranasais são incomuns. São mais comuns as associações entre lesões do arcabouço ósseo, incluindo os seios paranasais, com tecidos moles extra e intracranianos⁽²⁷⁾. Isso explica o fato de o velamento dos seios paranasais ter sido encontrado em 11,5%, quinto achado mais prevalente do nosso estudo, provavelmente associado a outras lesões de TCE. Velamento e esclerose da mastoide foram encontrados em 2% dos pacientes. Tal achado é presente em 25% das fraturas do osso temporal, de acordo com Secchi et al.⁽²⁸⁾. Nosso estudo não discriminou hemossinus e outras alterações do conteúdo dos seios.

As calcificações intracranianas são uma descoberta casual frequente em numerosos testes de imagem neurológica⁽²⁹⁾. Em nosso estudo, as de maior importância foram as intraparenquimatosas com 7,5% e os ateromas calcificados no sistema carotídeo ou vertebral com 7%.

As craniotomias, encontradas em 7,5% dos exames, e os cliques de aneurisma, em 1%, devem-se principalmente a avaliação de controle pós-operatório do serviço.

Fragmentos metálicos representando projétil ou estilhaços foram achados em 3,5% dos exames. Rocha⁽²⁰⁾ os encontrou em 4,4% e Palheta et al.⁽²¹⁾, em 1,4%.

É importante lembrar que os estudos mais utilizados para a discussão dos dados,

como o de Rocha⁽²⁰⁾, Palheta et al.⁽²¹⁾ e Bordignon et al.⁽²³⁾, foram os que avaliaram exclusivamente pacientes com indicação de tomografia em TCE. Nosso estudo não discriminou qual a indicação para a realização do exame, porém, por ser o HUC um serviço de urgência e emergência de referência no trauma, o TCE foi a principal indicação para a realização do exame.

Como limitações inerentes ao nosso estudo, destacamos que o período avaliado de 1 mês e 9 dias poderia dar margem a possíveis alterações sazonais e que a avaliação foi baseada apenas no laudo do exame dado por um radiologista e não por consenso entre dois radiologistas. Outra limitação foi a falta de padronização de laudos, pois radiologistas diferentes muitas vezes usam nomenclaturas diferentes para uma mesma alteração, o que exigiu uma reestruturação das tabelas e dados por nós propostos.

Ressaltamos, ainda, a dificuldade em encontrar estudos que descrevessem achados tomográficos na urgência e emergência, e por esse motivo seria adequado realizar outros estudos com o mesmo objetivo.

CONCLUSÕES

Reconhecemos que os achados mais comuns da tomografia de crânio sem contraste em um serviço de urgência e emergência de outros estudos se assemelham aos nossos. Tais achados são: aumento de volume de partes moles extracranianas (22%), fratura óssea (16,5%), hemorragia subaracnoidea (15%), hipodensidade inespecífica (14,5%), velamento dos seios paranasais (11,5%), edema cerebral difuso (10,5%), hematoma subdural (9,5%), contusão cerebral (8,5%), hidrocefalia (8%), hipodensidade retrátil/gliose/encefalomalácia (8%).

Essas informações são importantes para que os profissionais do serviço reconheçam quais são as principais alterações a serem

identificadas em uma tomografia de crânio e para um futuro planejamento e triagem hospitalar, a fim de obter eficiência e melhora nos serviços prestados.

REFERÊNCIAS

1. Fernandes RCL, Rosso ALZ, Vincent MB, et al. Transcranial sonography findings in Parkinson's disease and essential tremor: cases report. *Radiol Bras.* 2012;45:356–8.
2. Coeli GNM, Silva GC, Tiengo RR, et al. Cerebelite aguda com herniação tonsilar: relato de caso. *Radiol Bras.* 2012;45:244–6.
3. Sanches P, Yamashita S, Freitas CCM, et al. Chordoid glioma of the third ventricle: a new case report. *Radiol Bras.* 2012;45:288–90.
4. Gonçalves FG, Hanagandi PB, Torres CI, et al. Posterior migration of lumbar disc herniation – imaging dilemma due to contrast contraindication: a case report. *Radiol Bras.* 2012;45:170–2.
5. Barros ML, Fernandes DA, Melo EV, et al. Malformações do sistema nervoso central e malformações associadas diagnosticadas pela ultrassonografia obstétrica. *Radiol Bras.* 2012;45:309–14.
6. Coeli GNM, Tiengo RR, Silva AC, et al. Neurocisticercose nodular calcificada com sinais de reativação. *Radiol Bras.* 2012;45:291–3.
7. Nogueira-Barbosa MH, Savarese LG, Herrero CFPS, et al. Raízes nervosas redundantes da cauda equina: revisão da literatura. *Radiol Bras.* 2012;45:155–9.
8. Jurno ME, Castro MHA, Lage MA, et al. Síndrome de desmielinização osmótica: relato de caso com evolução favorável. *Radiol Bras.* 2012;45:61–2.
9. Wajnberg E, Rodrigues G, Abud DG. O uso de *stents* farmacológicos no tratamento da estenose das artérias vertebrais. *Radiol Bras.* 2011;44:343–8.
10. Gonçalves FG, Barra FR, Matos VL, et al. Sinais em neuroradiologia – Parte 1. *Radiol Bras.* 2011;44:123–8.
11. Barra FR, Gonçalves FG, Matos VL, et al. Sinais em neuroradiologia – Parte 2. *Radiol Bras.* 2011;44:129–33.
12. Beckmann EC. CT scanning the early days. *Br J Radiol.* 2006;79:5–8.
13. Hounsfield GN. Computerized transverse axial scanning (tomography): Part 1. Description of system. *Br J Radiol.* 1973;46:1016–22.
14. Ambrose J. Computerized transverse axial scanning (tomography): Part 2. Clinical application. *Br J Radiol.* 1973;46:1023–47.
15. Gunderman R. Fundamentos de radiologia. 2ª ed. Rio de Janeiro, RJ: Guanabara Koogan; 2007.
16. Koch HA. Radiologia e diagnóstico por imagem na formação do médico geral. 2ª ed. Rio de Janeiro, RJ: Revinter; 2012.
17. Haaga JR. Tomografia computadorizada e ressonância magnética do corpo humano. 3ª ed. Rio de Janeiro, RJ: Guanabara Koogan; 1996.
18. Leite CC, Amaro Jr E, Lucato LT. Neuroradiologia – diagnóstico por imagem das alterações encefálicas. Rio de Janeiro, RJ: Guanabara Koogan; 2008.
19. American College of Radiology. ACR Appropriateness Criteria® Head Trauma. Last review date: 2008. [acessado em 20 de maio de 2011]. Disponível em: http://gm.acr.org/SecondaryMainMenuCategories/quality_safety/app_criteria/pdf/ExpertPanelonNeurologicImaging/HeadTraumaDoc5.aspx.
20. Rocha CMN. Traumatismo cranioencefálico: correlação entre dados demográficos, escala de Glasgow e tomografia computadorizada de crânio com a mortalidade em curto prazo na cidade na cidade de Maceió, Alagoas [tese]. São Paulo, SP: Faculdade de Medicina – Universidade de São Paulo; 2006.
21. Palheta MS, Nunes RB, Targino MN, et al. Achados tomográficos dos pacientes vítimas de traumatismo cranioencefálico atendidos no Hospital Metropolitano de urgência e emergência. *Rev Para Med.* 2009;23(2).
22. Andrade AF, Marino Jr R, Miura FK, et al. ABM/CFM Projeto diretrizes. Diagnóstico e conduta no paciente com traumatismo cranioencefálico leve. Brasil; 2001.
23. Bordignon KC, Arruda WO. CT scan findings in mild head trauma: a series of 2,000 patients. *Arq Neuropsiquiatr.* 2002;60:204–10.
24. Amin Z, Sayuti R, Kahairi A, et al. Head injury with temporal bone fracture: one year review of case incidence, causes, clinical features and outcome. *Med J Malaysia.* 2008;63:373–6.
25. Stein SC, Ross SE. Mild head injury: a plea for routine early CT scanning. *J Trauma.* 1992;33:11–3.
26. Servadei F, Nasi M, Giuliani G, et al. CT prognostic factors in acute subdural haematomas: the value of the 'worst' CT scan. *Br J Neurosurg.* 2000;14:110–6.
27. Mathog RH, Arden RL, Marks SC. Trauma of the nose and paranasal sinuses. New York, NY: Thieme Med Publ; 1995.
28. Secchi MMD, Moraes JFS, Castro FB. Fratura de osso temporal em pacientes com traumatismo crânio-encefálico. *Arq Int Otorrinolaringol.* 2012;16:62–6.
29. Piñol-Ripoll G, Mauri-Llerda JA, de la Puerta Martínez-Miró I, et al. Differential diagnosis of intracranial calcifications. *Rev Neurol.* 2005;41:151–5.