

# Implante coclear: o que o radiologista deve saber\*

*Cochlear implant: what the radiologist should know*

**Natália Delage Gomes<sup>1</sup>, Caroline Laurita Batista Couto<sup>1</sup>, Juliana Oggioni Gaiotti<sup>1</sup>, Ana Maria Doffémond Costa<sup>1</sup>, Marcelo Almeida Ribeiro<sup>2</sup>, Renata Lopes Furlletti Caldeira Diniz<sup>2</sup>**

**Resumo** O implante coclear é o método de escolha no tratamento da hipoacusia neurossensorial profunda, notadamente nos pacientes em que os aparelhos de amplificação convencionais não implicam melhora clínica notável. Achados de imagem são fatores decisórios na indicação ou contraindicação desse procedimento cirúrgico. Os fatores que contraindicam absoluta ou relativamente, assim como os que podem complicar de forma significativa o implante, devem ser familiares aos radiologistas na avaliação do osso temporal. Alguns critérios ainda são considerados contraindicações absolutas, como a aplasia do nervo coclear, a aplasia da cóclea e/ou labiríntica, apesar de já existirem relatos que questionam ou contradizem esses dois últimos. As contraindicações relativas são as displasias cocleares, destacando a labirintite ossificante. Outros achados podem ser citados como agentes complicadores na avaliação temporal, tais como hipoplasia do processo mastoideo, nervo facial aberrante, otomastoidite, otosclerose, deiscência do bulbo da jugular, alargamento dos ductos e saco endolinfático. O radiologista experiente na avaliação do osso temporal assume papel de destaque no curso dessa doença.

**Unitermos:** Aplasia coclear; Aplasia labiríntica; Hipoacusia neurossensorial; Implante coclear; Tomografia computadorizada.

**Abstract** Cochlear implant is the method of choice in the treatment of deep sensorineural hypoacusis, particularly in patients where conventional amplification devices do not imply noticeable clinical improvement. Imaging findings are crucial in the indication or contraindication for such surgical procedure. In the assessment of the temporal bone, radiologists should be familiar with relative or absolute contraindication factors, as well as with factors that might significantly complicate the implantation. Some criteria such as cochlear nerve aplasia, labyrinthine and/or cochlear aplasia are still considered as absolute contraindications, in spite of studies bringing such criteria into question. Cochlear dysplasias constitute relative contraindications, among them labyrinthitis ossificans is highlighted. Other alterations may be mentioned as complicating agents in the temporal bone assessment, namely, hypoplasia of the mastoid process, aberrant facial nerve, otomastoiditis, otosclerosis, dehiscent jugular bulb, enlarged endolymphatic duct and sac. The experienced radiologist assumes an important role in the evaluation of this condition.

**Keywords:** Cochlear aplasia; Labyrinthine aplasia; Sensorineural hypoacusis; Cochlear implant; Computed tomography.

Gomes ND, Couto CLB, Gaiotti JO, Costa AMD, Ribeiro MA, Diniz RLFC. Implante coclear: o que o radiologista deve saber. Radiol Bras. 2013 Mai/Jun;46(3):163–167.

## INTRODUÇÃO

O implante coclear é o método de escolha no tratamento da hipoacusia neurossensorial profunda, notadamente nos pacientes em que os aparelhos de amplificação convencionais não implicam melhora clínica

notável. Achados de imagem são fatores decisórios na indicação e/ou contraindicação desse procedimento cirúrgico e essas alterações devem ser familiares ao radiologista. Desta forma, a tomografia computadorizada (TC) *multislice* (64 detectores) e a ressonância magnética (RM) de alto campo com cortes finos volumétricos e reconstruções tridimensionais são essenciais para fornecer informações antes não reveladas pelos métodos de imagem. Além disso, o aumento dos casos de implantes cocleares aumentou a demanda por exames deste tipo.

O objetivo deste trabalho, com base em revisão da literatura recente, é destacar a importância do radiologista na avaliação dos candidatos ao implante coclear, sobre-

tudo na determinação de fatores que contraindiquem ou que possam alterar o sucesso da cirurgia, mediante amplo detalhamento clínico e imaginológico desses fatores.

## DISCUSSÃO

O implante coclear consiste na implantação de um receptor abaixo da pele próximo à orelha e um eletrodo coclear passando através da cavidade mastoidea, que estimula diretamente o nervo acústico. O receptor envia o sinal até o eletrodo implantado na espira basal da cóclea, sendo transformado em estímulo elétrico, que se propaga pelo restante das vias auditivas até alcançar o córtex auditivo no lobo temporal (Figura 1). Graças a esse processo, grande

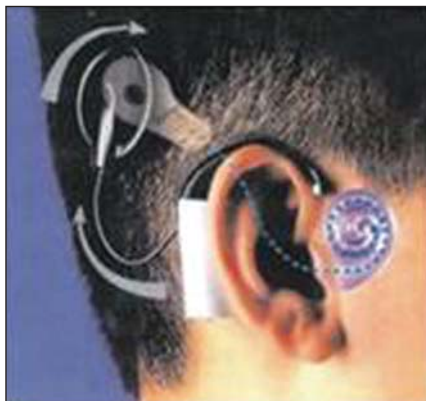\* Trabalho realizado no Setor de Radiologia e Diagnóstico por Imagem do Hospital Mater Dei, Belo Horizonte, MG, Brasil.

1. Médicas Especializandas em Radiologia e Diagnóstico por Imagem do Hospital Mater Dei – Mater Imagem, Belo Horizonte, MG, Brasil.

2. Médicos Radiologistas, Preceptores do Serviço de Radiologia e Diagnóstico por Imagem do Hospital Mater Dei – Mater Imagem, Belo Horizonte, MG, Brasil.

Endereço para correspondência: Dra. Natália Delage Gomes. Rua Padre Marinho, 480, ap. 302, Santa Efigênia. Belo Horizonte, MG, Brasil, 30140-140. E-mail: nataliadelagegomes@gmail.com.

Recebido para publicação em 16/6/2012. Aceito, após revisão, em 19/10/2012.



**Figura 1.** Desenho ilustrativo do implante coclear composto por um receptor externo e o eletrodo coclear.

parte dos casos de hipoacusia neurossensorial pode ser revertida com o uso do implante coclear, uma vez que os sons são recebidos por um microfone, em forma de códigos, que são decodificados e estimulam a cóclea (implante) diretamente, sendo convertidos em sinais elétricos. Em caso de aplasia do nervo coclear, em que o implante está contraindicado, existe a possibilidade de estímulo do gânglio no tronco cerebral<sup>(1-4)</sup>.

A operação consiste em uma pequena incisão cirúrgica próxima ao pavilhão auditivo, seguida de mastoidectomia, e então o recesso facial é aberto para acessar a espira basal da cóclea, próximo à janela redonda, e colocação do eletrodo coclear<sup>(1-3)</sup>.

Estudos de imagem pós-operatórios também contribuem para definir a janela criada pelo cirurgião, confirmar a localização dos eletrodos, a presença de ossificação labiríntica na espira basal da cóclea próximo à janela redonda, evidenciar coleções líquidas sugestivas de fístula líquórica ou abscesso e até mesmo visualizar o nervo facial para descartar complicações pós-operatórias nesta estrutura (muitas vezes é necessário comparar com exames pré-operatórios)<sup>(1,5)</sup>.

### Contraindicações absolutas

Um estudo radiológico minucioso é indicado para avaliação de critérios que ainda são considerados contraindicações absolutas ao implante, como a aplasia do nervo coclear (comprovada pela RM), a aplasia da cóclea e/ou aplasia labiríntica, apesar de já existirem relatos que questionam essas duas últimas condições<sup>(2,6-10)</sup>.

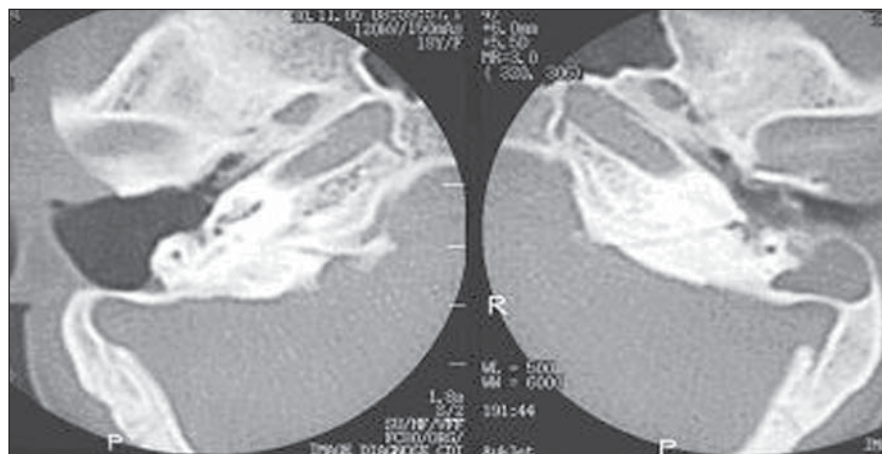
Aplasia labiríntica é decorrente da ausência completa da orelha interna, incluindo a

cóclea, o vestíbulo e os canais semicirculares. Os sintomas consistem em surdez neurossensorial ao nascimento, podendo estar associada à síndrome de Klippel-Feil e exposição à talidomida. Os achados à TC nos casos mais brandos evidenciam o osso petroso envolvendo as estruturas labirínticas, ápice petroso hipoplásico, conduto auditivo interno estreito e orelha média normal. Já em casos severos, pode ocorrer ausência do conduto auditivo interno e do osso do ápice petroso, ausência ou fusão dos ossículos. O canal do nervo facial é proeminente e o gânglio geniculado é mais posterior em relação ao normal. Nas sequências ponderadas em T2 na RM não se observa alto sinal do fluido no labirinto membranoso, com ausência do complexo vestibulococlear. Nos casos de aplasia labiríntica unilateral, realiza-se o implante contralateralmente, e se bilateral (surdez profunda), é contraindicado o implante coclear, restando a opção do aparelho de amplificação sonora<sup>(2,9)</sup>.

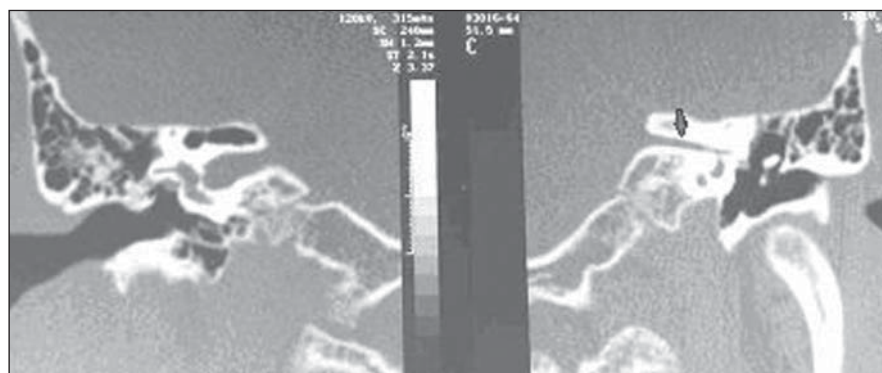
Em casos de aplasia coclear, apenas a cóclea está ausente e os outros componentes da orelha interna estão presentes de diversas formas (dismórficos). Trata-se também de surdez neurossensorial congênita, geralmente bilateral. A TC demonstra ausência da cóclea, e o vestíbulo, canais semicirculares e conduto auditivo interno podem estar normais, hipoplásicos ou dilatados (Figura 2). O promontório coclear é plano, sendo que o labirinto, o gânglio geniculado e a porção timpânica do nervo facial ocupam o lugar da cóclea<sup>(3)</sup>. A aplasia coclear pode cursar com aplasia do nervo coclear, que é apenas visualizada na RM (Figuras 3 e 4)<sup>(2)</sup>.

### Contraindicações relativas

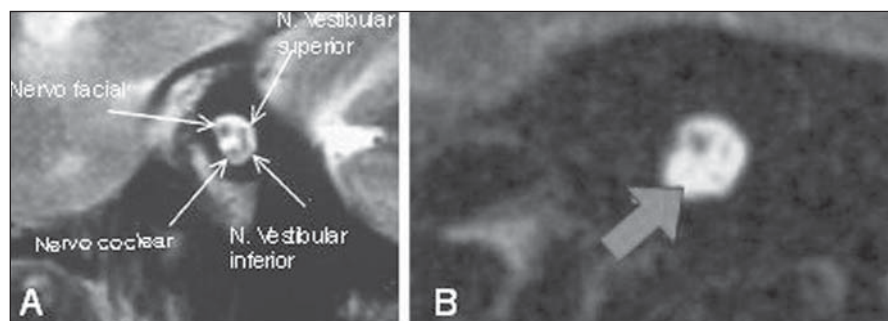
As contraindicações relativas são as displasias cocleares, destacando-se a labirintite ossificante, que pode ser secundária a infecção, inflamação, trauma ou intervenção cirúrgica da orelha interna. Acomete os



**Figura 2.** Cortes tomográficas comparativas em axial. Ausência de espiras cocleares à esquerda, compatível com aplasia coclear.



**Figura 3.** Cortes tomográficas comparativas em coronal. Estreitamento do canal auditivo interno esquerdo, sinal indireto de aplasia do nervo coclear (seta).



**Figura 4.** Imagens sagitais de RM ponderadas em T2. **A:** Distribuição anatômica dos nervos no interior do canal auditivo interno. **B:** Ausência do nervo coclear (seta).

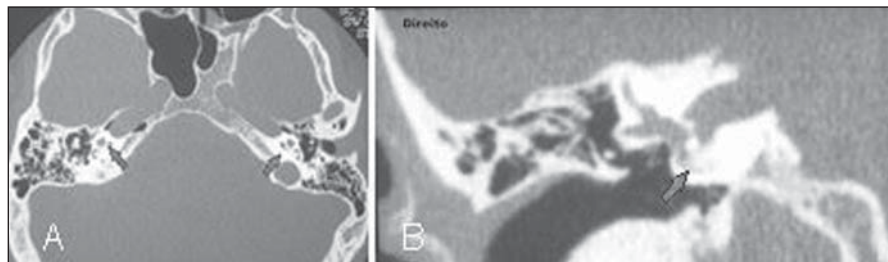
espaços fluidos do labirinto membranoso, podendo ocorrer ossificação na forma de placas focais ou difusas, com consequente surdez neurossensorial e vertigem. A TC evidencia depósito de osso de alta densidade no labirinto membranoso. Já a RM é um exame superior em demonstrar o foco ainda não calcificado. Essa ossificação coclear não contraindica a colocação do implante, porém é necessária a sua documentação por estudos de imagem, pois ela pode ser um fator que dificultaria a realização de cocleostomia (Figura 5)<sup>(6,9)</sup>.

#### Fatores complicadores

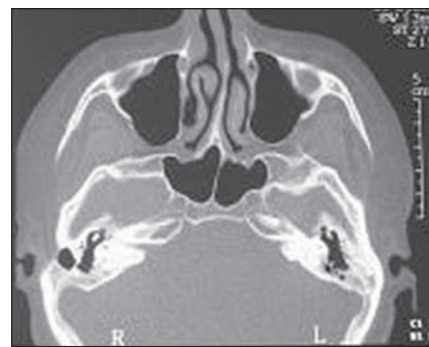O processo mastoideo hipoplásico é um deles, e se unilateral, este achado favorece

a colocação do implante contralateralmente, no lado preservado (Figura 6).

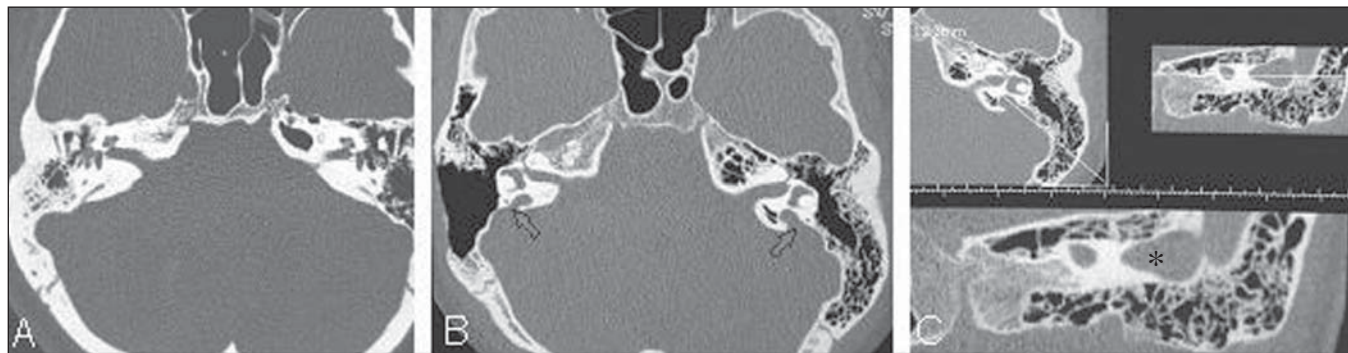
Alargamento dos ductos e sacos endolinfáticos é a mais comum das anomalias congênitas do ouvido interno detectável por exames de imagem. Geralmente é bilateral e associada a displasia coclear e anomalia vestibular/canais semicirculares. É mais comum em crianças menores de 10 anos. A surdez neurossensorial torna-se profunda após um ano ou pode existir flutuações no nível dessa surdez após evento traumático potencializador. A TC evidencia alargamento ósseo do aqueduto vestibular e a RM demonstra o saco endolinfático alargado na parede posterior do osso temporal (Figura 7)<sup>(6)</sup>.



**Figura 5.** Cortes tomográficas em axial (A) e coronal (B). Aumento de densidade no interior das espiras basais das cócleas, compatível com calcificações (setas).



**Figura 6.** Corte tomográfico axial. Redução da aeração das células mastoideas bilateralmente.



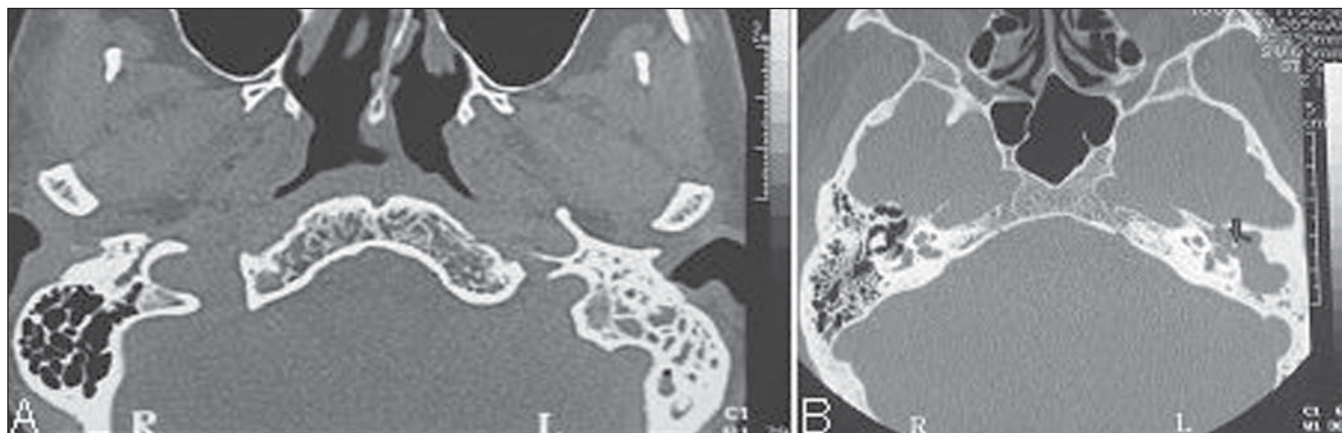
**Figura 7.** Cortes tomográficas axiais (A,B) e reconstrução multiplanar oblíqua (C). Aquedutos vestibulares normais (A) e dilatação bilateral dos aquedutos vestibulares (B,C – setas e asterisco).

A otomastoidite e/ou otite média aguda apresentam-se como opacificação da orelha média e células mastoideas, podendo complicar-se com erosão dos septos mastoideos (otomastoidite coalescente), abscesso, meningite, tromboflebite, trombose do seio sigmoide, entre outros fatores (Figura 8)<sup>(6,9)</sup>.

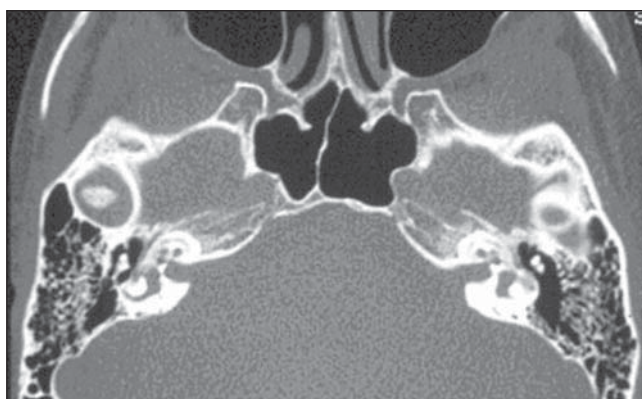
A otosclerose, doença primária da camada encondral do osso labiríntico, cursa com placas líticas focais evoluindo para calcificação em alguns casos. O tipo fenestral está mais associado à perda auditiva de condução, já o tipo coclear pode induzir uma surdez do tipo neurossensorial por acometimento da membrana basilar. O acometimento é bilateral e simétrico em 95% dos casos, de causa ainda desconhecida. A otosclerose coclear geralmente é acompanhada da fenestral. A TC é o método de escolha e a RM pós-gadólíneo demonstra impregnação do foco na fase ativa. O foco mais comum é o localizado anteriormente à janela oval, mas pode envolver qualquer osso da porção medial da orelha média (Figura 9)<sup>(6)</sup>.

A detecção pré-operatória do nervo facial aberrante ou deiscente pode prevenir uma possível paralisia facial decorrente do

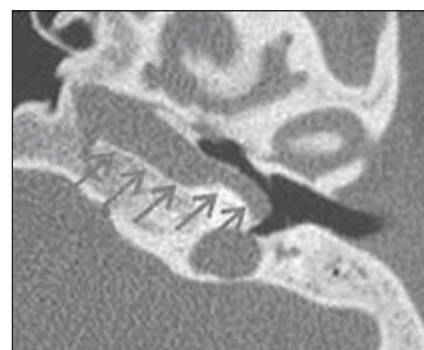




**Figura 8.** Cortes tomográficos axiais. **A:** Opacificação total de células mastoideas à esquerda, associada a esclerose de septos ósseos. **B:** Otomastoidite crônica colesteatomatosa à esquerda, com opacificação importante do antro e caixa timpânica, associada a erosão de cadeia ossicular (seta).



**Figura 9.** Corte tomográfico axial. Desmineralização óssea pericoclear bilateral (otosclerose retrofenestral).



**Figura 11.** Imagem tomográfica axial. Arteria carótida aberrante à esquerda cursando no interior da orelha média.

procedimento, uma vez que o nervo se encontraria fora do seu trajeto e o cirurgião ficaria prevenido para o fato (Figura 10)<sup>(2,9)</sup>.

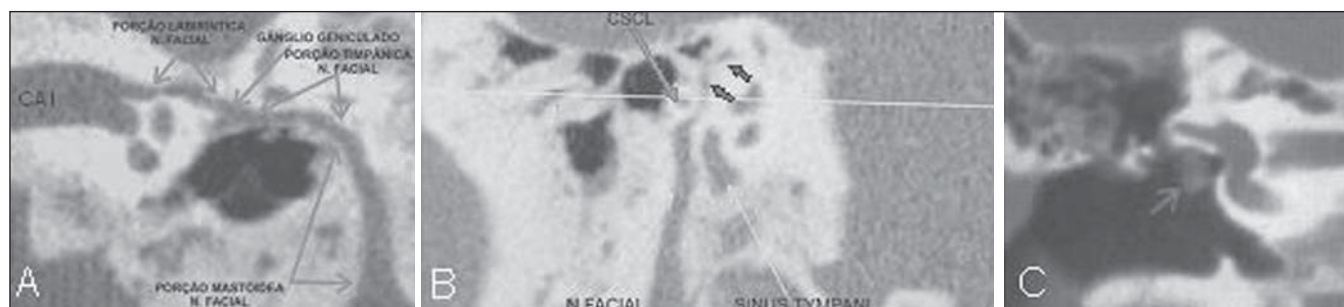
Carótida interna aberrante resulta de uma anomalia vascular congênita, em que um pequeno segmento da carótida interna cursa no interior da orelha média. A TC evidencia uma estrutura tubular, vascular, circundando o promontório coclear, associada a

um canalículo timpânico inferior alargado e ausência do forame carotídeo e do segmento vertical da carótida (Figura 11)<sup>(6,9)</sup>.

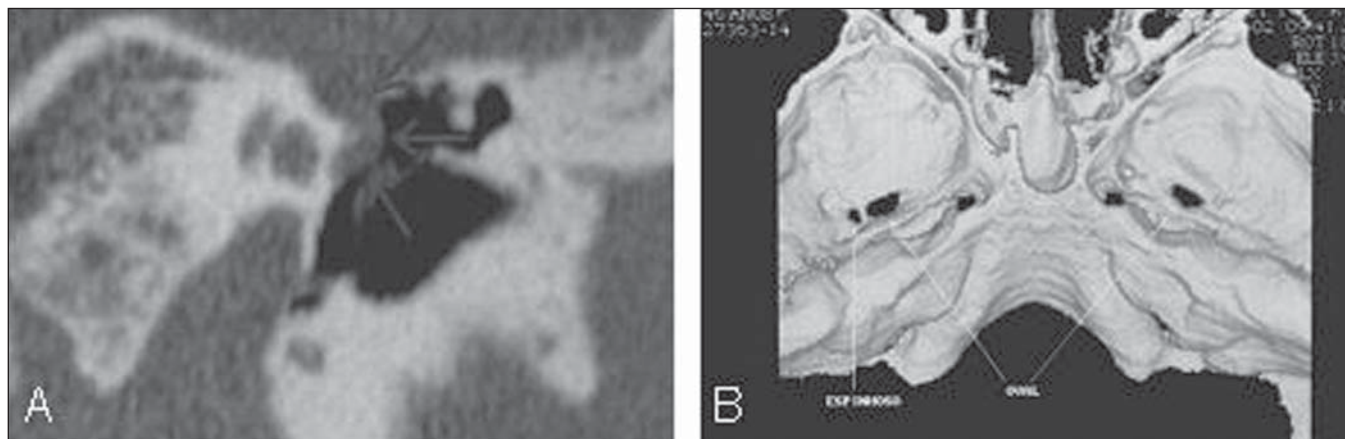
Persistência da artéria estapedial representa outra anomalia congênita, geralmente assintomática, diagnosticada em circunstâncias cirúrgicas ou em exames de imagem, que demonstram alargamento do segmento timpânico anterior do canal do facial

e ausência do forame espinhoso. Pode estar associada a artéria carótida interna aberrante (Figura 12)<sup>(3)</sup>.

Deiscência do bulbo da jugular é uma variante anatômica, geralmente assintomática, com extensão superior e lateral do bulbo da jugular para o interior da orelha média através de placa sigmoide deisciente (Figura 13)<sup>(6)</sup>.

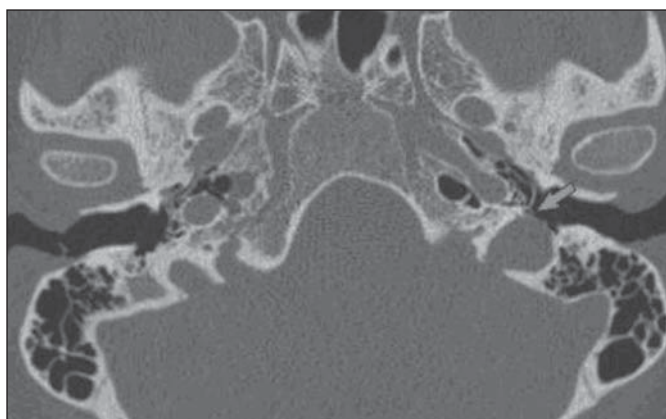


**Figura 10.** **A:** Reconstrução curva ao longo de todo o trajeto ósseo normal do nervo facial, mostrando que este se encontra em situação caudal em relação ao canal semicircular lateral (CAI, canal auditivo interno). **B:** Reconstrução oblíqua evidenciando parte do nervo facial aberrante (setas menores) situada em um plano superior ao do canal semicircular lateral (seta maior). **C:** Reconstrução tomográfica em coronal mostrando porção timpânica do nervo facial direito alargada, posicionando-se anteriormente à janela oval (seta).



**Figura 12.** **A:** Reconstrução em coronal demonstrando artéria estapedial persistente à esquerda: alargamento do canal facial com projeção da artéria para a orelha média (setas). **B:** Reconstrução tomográfica tridimensional mostrando forame espinhoso normal à direita e ausente à esquerda.

**Figura 13.** Corte tomográfico axial. Ausência de lâmina óssea entre o bulbo da jugular à esquerda e o hipotímpano, com mínima protrusão para o interior deste (seta).



## CONCLUSÕES

A correta classificação das afecções da cóclea e a clara descrição dessas alterações por meio da TC *multislice* e da RM de alto campo são fatores determinantes para o planejamento cirúrgico realizado pela equipe de implante coclear, com impacto direto no sucesso da intervenção cirúrgica.

Dessa forma, o radiologista experiente na avaliação do osso temporal assume papel de destaque no curso dessa doença.

## REFERÊNCIAS

1. Powitzky ES, Hayman LA, Chau J, et al. High-resolution computed tomography of temporal bone: Part IV: Coronal postoperative anatomy. *J Comput Assist Tomogr.* 2006;30:548–54.
2. Witte RJ, Lane JJ, Driscoll CL, et al. Pediatric and adult cochlear implantation. *Radiographics.* 2003; 23:1185–200.
3. Lammers MJ, van der Heijden GJ, Grolman W. Cochlear implants in children and adolescents. *Arch Pediatr Adolesc Med.* 2012;166:677.
4. Mackeith S, Joy R, Robinson P, et al. Pre-operative imaging for cochlear implantation: magnetic resonance imaging, computed tomography, or both? *Cochlear Implants Int.* 2012;13:133–6.
5. Bouccara D, Mosnier I, Bernadeschi D, et al. Cochlear implant in adults. *Rev Med Interne.* 2012; 33:143–9.
6. Harnsberger HR, Wiggins RH, Hudgins PA, et al. *Diagnostic imaging: head and neck.* 1st ed. Salt Lake City, UT: Amirsys; 2004.
7. Lima Júnior LR, Rocha MD, Walsh PV, et al. Evaluation by imaging methods of cochlear implant candidates: radiological and surgical correlation. *Braz J Otorhinolaryngol.* 2008;74:395–400.
8. Chaturvedi A, Mohan C, Mahajan SB, et al. Imaging of cochlear implants. *Indian J Radiol Imaging.* 2006;16:385–92.
9. Swartz JD, Harnsberger HR. *Imaging of the temporal bone.* 3rd ed. New York, NY: Thieme Med Publ; 1998.
10. Fishman AJ. Imaging and anatomy for cochlear implants. *Otolaryngol Clin North Am.* 2012;45: 1–24.