

# Avaliação radiográfica da tonsila faríngea: proposição de um método de medição objetivo\*

*Radiographic adenoid evaluation: proposal of an objective parameter*

Murilo Fernando Neuppmann Feres<sup>1</sup>, Juliana Sato Hermann<sup>2</sup>, Ana Carolina Sallum<sup>3</sup>, Shirley Shizue Nagata Pignatari<sup>4</sup>

Feres MFN, Hermann JS, Sallum AC, Pignatari SSN. Avaliação radiográfica da tonsila faríngea: proposição de um método de medição objetivo. Radiol Bras. 2014 Mar/Abr;47(2):79–83.

**Resumo Objetivo:** O objetivo deste estudo foi avaliar parâmetros radiográficos atuais destinados à verificação da adenoide e obstrução nasofaríngea e apresentar um método de avaliação alternativo.

**Materiais e Métodos:** Crianças (4 a 14 anos) que apresentavam queixas de obstrução nasal e/ou respiração oral foram submetidas ao exame radiográfico de cavum faríngeo. Cento e vinte registros foram avaliados por parâmetros radiográficos quantitativos, e estes dados foram correlacionados ao exame de videonasofaringoscopia, aqui considerado como padrão ouro, em relação à porcentagem de obstrução coanal. Posteriormente, uma análise de regressão foi realizada com os mesmos parâmetros quantitativos, de modo que um modelo original fosse criado com o objetivo de predição do percentual de obstrução coanal.

**Resultados:** Os parâmetros quantitativos atuais demonstraram correlações moderadas, quando não fracas, ao percentual de obstrução. O modelo de regressão desenvolvido ( $110.119 \cdot A/N$ ) demonstrou capacidade satisfatória de “prever” o real percentual de obstrução adenóideia.

**Conclusão:** Uma vez que os parâmetros radiográficos atuais apresentam limitações, o modelo original aqui apresentado deve ser considerado como um método de avaliação adenóideia alternativo, a ser utilizado quando a videonasofaringoscopia estiver indisponível.

**Unitermos:** Tonsila faríngea; Respiração bucal; Radiografia; Diagnóstico.

**Abstract Objective:** The objective of the present study was to evaluate current radiographic parameters designed to investigate adenoid hypertrophy and nasopharyngeal obstruction, and to present an alternative radiographic assessment method.

**Materials and Methods:** In order to do so, children (4 to 14 years old) who presented with nasal obstruction or oral breathing complaints were submitted to cavum radiographic examination. One hundred and twenty records were evaluated according to quantitative radiographic parameters, and data were correlated with a gold-standard videonasopharyngoscopic study, in relation to the percentage of choanal obstruction. Subsequently, a regression analysis was performed in order to create an original model so the percentage of the choanal obstruction could be predicted.

**Results:** The quantitative parameters demonstrated moderate, if not weak correlation with the real percentage of choanal obstruction. The regression model ( $110.119 \cdot A/N$ ) demonstrated a satisfactory ability to “predict” the actual percentage of choanal obstruction.

**Conclusion:** Since current adenoid quantitative radiographic parameters present limitations, the model presented by the present study might be considered as an alternative assessment method in cases where videonasopharyngoscopic evaluation is unavailable.

**Keywords:** Adenoids; Mouth breathing; Radiography; Diagnosis.

\* Trabalho realizado no Departamento de Otorrinolaringologia e Cirurgia de Cabeça e Pescoço da Escola Paulista de Medicina – Universidade Federal de São Paulo (EPM-Unifesp), São Paulo, SP, Brasil.

1. Professor da Disciplina de Ortodontia Preventiva e Interceptora da Universidade São Francisco, Bragança Paulista, SP, Brasil.

2. Mestre, Doutorando na Disciplina de Otorrinolaringologia Pediátrica do Departamento de Otorrinolaringologia e Cirurgia de Cabeça e Pescoço da Escola Paulista de Medicina – Universidade Federal de São Paulo (EPM-Unifesp), São Paulo, SP, Brasil.

3. Mestre, Consultório particular, São Paulo, SP, Brasil.

4. Doutora, Professora da Disciplina de Otorrinolaringologia Pediátrica do Departamento de Otorrinolaringologia e Cirurgia de Cabeça e Pescoço da Escola Paulista de Medicina – Universidade Federal de São Paulo (EPM-Unifesp), São Paulo, SP, Brasil.

Endereço para correspondência: Dr. Murilo Fernando Neuppmann Feres. Rua Afonso Celso, 982, ap. 12, Vila Mariana. São Paulo, SP, Brasil, 04119-060. E-mail: mn-feres@uol.com.br.

Recebido para publicação em 2/7/2013. Aceito, após revisão, em 17/10/2013.

## INTRODUÇÃO

A avaliação radiográfica da tonsila faríngea tem sido amplamente discutida ao longo dos anos<sup>(1–17)</sup>. Contudo, as opiniões sobre a utilidade da radiografia do cavum faríngeo ainda variam. Tal incerteza pode estar relacionada à falta de estudos amplos que investiguem simultaneamente um número considerável de parâmetros radiográficos<sup>(18,19)</sup>. Discrepâncias entre amostras, assim como métodos diferentes, se não questionáveis, constituem outras razões para que tal questão continue sob dúvida no meio científico<sup>(18,19)</sup>.

Até o presente momento, a maioria dos estudos destinados a investigar a utilidade da radiografia de cavum faríngeo tem demonstrado diversas limitações metodológicas, já que os parâmetros radiográficos são comparados com exames de referência questionáveis<sup>(1,2,8)</sup> e analisam um espec-

tro inadequado da “doença”<sup>(3,5,7,11,12–14,16)</sup>. Embora a avaliação clínica seja obrigatória em casos de obstrução nasal e a videonasofaringoscopia (VNF) tenha provado ser absolutamente eficiente para identificar sua etiologia<sup>(20)</sup>, a utilidade da radiografia lateral do cavum faríngeo ainda merece investigação. Considerando que este é o exame otorrinolaringológico complementar mais solicitado no sistema público de saúde brasileiro<sup>(21)</sup>, justifica-se a submissão deste tópico a uma análise mais ampla.

O objetivo do presente estudo é avaliar a hipertrofia da tonsila faríngea e obstrução nasofaríngea, correlacionando múltiplas medidas radiográficas com os resultados de VNF, aqui considerada como padrão ouro. Além disso, destina-se a apresentar um método de avaliação alternativo e potencialmente útil.

## MATERIAIS E MÉTODOS

A presente pesquisa é um estudo transversal metodológico e foi aprovada pela Comissão de Ética em Pesquisa da instituição (protocolo 0181/08).

Com o objetivo de formar a amostra, 170 crianças atendidas em um centro público de referência em otorrinolaringologia pediátrica, na faixa etária entre 4 e 14 anos, foram selecionadas para participar do estudo, entretanto, 43 não participaram por recusa dos pais ou responsáveis. Assim, 127 crianças compuseram a amostra da pesquisa, após detalhada descrição dos procedimentos e explicação apropriada sobre os objetivos, riscos, desconfortos e benefícios do estudo. Termo de consentimento livre e esclarecido foi assinado pelos pais ou responsáveis por todas as crianças participantes.

De acordo com os critérios de inclusão, os pacientes deviam relatar suas queixas sobre obstrução nasal ou respiração bucal suspeitas de serem causadas por hipertrofia da adenoide. Crianças portadoras de síndromes congênicas ou malformações de cabeça e pescoço foram excluídas do estudo, assim como aquelas com infecção aguda das vias respiratórias ou com história anterior de adenoidectomia.

Inicialmente, todas as crianças passaram por radiografia de cavum (Instrumentarium Ortopantomographic OP100; General Electric Healthcare, Tuusula, Finlândia), que foi realizada por um único especialista em radiologia. A distância foco-filme foi 140 cm, e os ajustes de exposição aos raios

X foram 70 kV, 12 mA, por 0,40 a 0,64 segundo. Durante o procedimento, os pacientes ficavam em pé e eram instruídos a respirar exclusivamente pelo nariz, mantendo seus lábios levemente fechados. O feixe central de raios X era direcionado para a área anatômica nasofaríngea. Imagens mostrando elevação do palato mole ou rotação significativa da cabeça foram descartadas.

Radiografias laterais (Kodak; Rochester, EUA) receberam códigos numéricos e traçadas à mão por um dos investigadores que não estavam informados sobre a identificação dos pacientes, assim como sobre seus quadros clínicos. Diversas medidas radiográficas foram feitas pelo mencionado investigador (Tabela 1, Figura 1). Traços foram feitos nos filmes de acetato colocados sobre um negatoscópio (3Munitek; Campinas, Brasil). Medidas lineares foram feitas com um paquímetro digital (Starrett, 799A-8/200; Itu, Brasil).

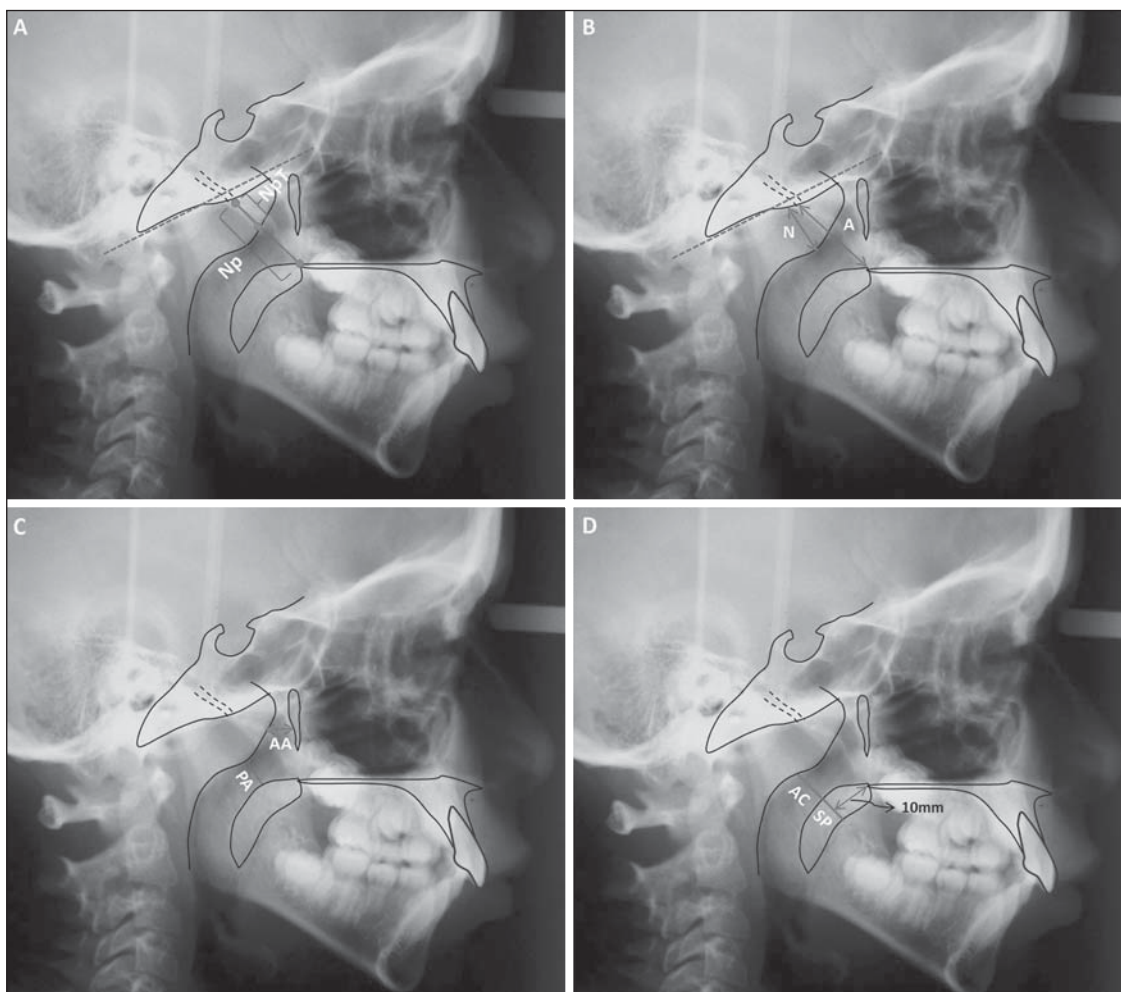
No mesmo dia, a amostra selecionada foi submetida a VNF, realizada por otorrinolaringologistas experientes, com um nasofaringoscópio de fibra ótica flexível (Olympus, ENFP4, 3,4 mm; Melville, EUA), com fonte de luz halógena de 250 watts, com aplicação de anestesia tópica (lido-caína a 2%) em ambas as narinas. A qualquer sinal de desconforto, o procedimento era interrompido.

Todos os exames foram gravados e em seguida editados de forma a se preservar a identificação dos pacientes. As gravações de VNF editadas receberam códigos numéricos e a seguir foram entregues em mãos a um outro investigador – um experiente otorrinolaringologista, diferente dos demais envolvidos na seleção da amostra do estudo, na realização da VNF, na gravação e na edição dos exames. O mencionado investigador também não estava informado sobre os resultados dos exames radiográficos, assim como sobre os sintomas respiratórios e as queixas dos pacientes.

Para avaliar as gravações de VNF, o investigador utilizou um método de avaliação destinado a quantificar o grau de obstrução causado pelo tecido adenóideo, ou seja, a “obstrução coanal mensurada” (OCM) que já tinha provado ser satisfatoriamente reproduzível<sup>(26)</sup>. O investigador foi instruído a escolher a imagem que proporcionasse a melhor visão da adenoide em relação à coana, obtido a partir da porção mais distal da concha nasal. Nesta ocasião, o paciente devia respirar exclusivamente pelo nariz, sem nenhum sinal

**Tabela 1**—Parâmetros radiográficos e respectivos estudos de referência.

Estudos de referência	Parâmetros radiográficos
Jóhannesson <sup>(22)</sup>	<i>Tonsila faríngea (NpT) (mm)</i> : distância medida ao longo de uma linha perpendicular ao limite ósseo superior da nasofaringe a partir do tubérculo faríngeo até a convexidade da tonsila faríngea (Figura 1A)
Fujioka et al. <sup>(23)</sup>	<i>Razão adenoide/nasofaringe (A/N)</i> : relação entre as espessuras da adenoide (A) e da nasofaringe (N), sendo A a distância ao longo de uma perpendicular à porção reta da margem anterior do basioccipital e o ponto de maior convexidade da tonsila faríngea, e N a distância entre a porção posterior e superior do palato duro e o limite anterior da sincondrose esfenooccipital (Figura 1B)
Crepeau et al. <sup>(4)</sup>	<i>Diâmetro antroadenóideo (AA) (mm)</i> : menor distância entre a porção mais anterior do contorno da tonsila faríngea, e a parede posterior do antro maxilar, que se localiza no mesmo plano da coana (Figura 1C)
Maw et al. <sup>(24)</sup>	<i>Via aérea da região palatal (PA) (mm)</i> : menor distância entre a superfície anterior da adenoide e o palato mole (Figura 1C)
Cohen et al. <sup>(25)</sup>	<i>Coluna aérea (AC) (mm)</i> : distância entre a superfície superior do palato mole (a 10 mm da borda superior do palato duro) e a superfície anterior da adenoide (Figura 1D) <i>Razão coluna aérea/palato mole (AC/SP)</i> : proporção entre AC (veja acima) e SP, que representa a espessura do palato mole (a 10 mm da borda posterior do palato duro) (Figura 1D)
Mlynarek et al. <sup>(12)</sup>	<i>Oclusão das vias aéreas (AO) (%)</i> : razão entre NpT (veja acima) e a nasofaringe (Np), que representa a distância entre o tubérculo faríngeo e a superfície superior do palato mole (Figura 1A)



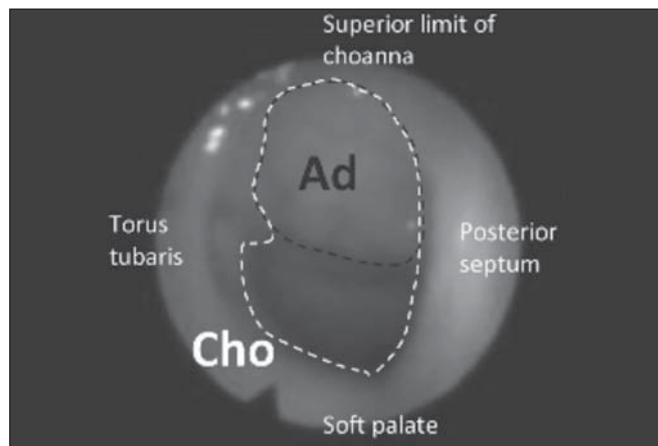
**Figura 1.** Ilustração dos parâmetros radiográficos quantitativos. NpT, tonsila faríngea; Np, nasofarínge. **B:** A, adenoide; N, espaço nasofaríngeo. **C:** AA, antro-adenoide; PA, passagem da via aérea. **D:** AC, coluna aérea; SP, palato mole.

de elevação do palato mole. A imagem selecionada era, então, convertida em um arquivo digital (formato JPEG) e a OCM era finalmente calculada com a ajuda de um programa de processamento das imagens, o Image J<sup>(27)</sup>, como a porcentagem de área coanal ocupada pelo tecido adenóide (Figura 2). Nos casos em que imagens de ambas as narinas estavam disponíveis, a média entre os lados direito e esquerdo era calculada a fim de se minimizar variações ocasionais, de acordo com as recomendações de Feres et al.<sup>(26)</sup>.

**Análise dos dados**

Inicialmente, a amostra foi descrita segundo dados demográficos, queixas respiratórias e variáveis da pesquisa. Em seguida, realizou-se análise de correlação de Pearson (r) entre as variáveis radiográficas (TF A/N, AA, PA, CA, CA/PM e OVA) e a OCM. A correlação foi considerada “irrelevante” ( $0 < r \leq 0,25$ ), “fraca” ( $0,25 < r \leq 0,50$ ), “moderada” ( $0,50 < r \leq 0,75$ ) ou “forte” ( $0,75 < r \leq 1,00$ )<sup>(28)</sup>.

Com o objetivo de se criar um parâmetro alternativo de avaliação radiográfica, realizou-se análise de regressão linear em que todos os parâmetros radiográficos quantitativos foram considerados como variáveis independentes e a OCM, como variável dependente. A avaliação dos modelos conse-



**Figura 2.** Obstrução coanal medida. Ad, área adenóide; Cho, área coanal.

cutivos foi feita, entre outros critérios, com base na determinação do coeficiente ajustado ( $R^2$ ), que varia entre 0,00 e 1,00, indicando a precisão com que a OCM poderia ser prevista com base na variação dos parâmetros quantitativos radiográficos. Além disso, as diferenças médias entre o valor real da OCM e a porcentagem de obstrução coanal obtida da resolução de cada modelo foram também calculadas.



O nível de significância para fins de análise estatística foi 5% ( $\alpha \leq 0,05$ ). Todos os cálculos e análises foram feitos com o auxílio do *software* SPSS 13.0.

## RESULTADOS

Sete dos 127 pacientes iniciais foram excluídos devido a imperfeição da radiografia de cavum ou qualidade da VNF. O exame de VNF bilateral não foi realizado em 32 dos 120 pacientes (26,66%), que tiveram os valores de OCM calculados com base na avaliação de uma única narina.

A amostra final foi composta de 120 indivíduos (meninas: 59 / 49,16%; meninos: 61 / 50,83%), média de idades de 9,45 anos (desvio-padrão: 2,45; mínima: 4,08; máxima: 14,33). Respiração nasal foi relatada por poucos indivíduos (7 / 5,83%) e respiração exclusivamente bucal foi relatada por 56 indivíduos (46,66%). Entretanto, a maioria dos indivíduos relatou respiração mista (bucal/nasal) (57 / 47,50%). A maior parte da amostra (99 / 82,50%) foi composta de indivíduos com queixa de obstrução nasal, a maioria dos quais descrevia a obstrução como sendo bilateral (63/99) e irregular (69/99). Segundo relatos, 107 (89,16%) crianças apresentavam ronco com frequência e 61 crianças (50,83%) apresentavam interrupção da respiração durante o sono.

A Tabela 2 mostra a descrição da OCM, assim como uma análise descritiva dos parâmetros radiográficos. Segundo a avaliação pela VNF, os indivíduos apresentavam aproximadamente dois terços de obstrução adenóidea.

De acordo com a análise de correlação, todos os parâmetros quantitativos apresentaram correlação significativa com a OCM, variando de “fraca” (CA/PM) a “moderada” (TF, A/N, AA, PA, CA e OVA) (Tabela 3).

A análise de regressão linear foi realizada a fim de se gerar modelos matemáticos, com a inclusão de diferentes parâmetros radiográficos quantitativos diversamente combinados entre si. Entretanto, apenas dois modelos (modelo nº 1:  $110.119 * A/N$ , e modelo nº 2:  $117,367 * A/N - 0,557 * PA$ ) apresentaram desempenho significativo ( $R^2 = 0,970$  e  $R^2 = 0,971$ , respectivamente). O cálculo de modelo nº 1 “previu” o valor de OCM com um erro médio de 9,51% (desvio-padrão: 7,50%; mínimo: 0,14%; máximo: 40,20%). O modelo nº 2 apresentou diferença média de 9,61% (desvio-padrão: 7,20%; mínimo: 0,12%; máximo: 33,08%) entre sua resolução e o valor de OCM.

**Tabela 2**—Análise descritiva da OCM, parâmetros radiográficos quantitativos e categóricos.

	Variáveis	Média ± DP*	Mín-Máx†
Exame por VNF (padrão ouro)	OCM (%)	67,49 ± 18,37	9,16–100,0
Parâmetros radiográficos	TF (mm)	15,14 ± 3,66	8,39–24,98
	A/N	0,62 ± 0,12	0,33–0,88
	AA (mm)	7,03 ± 2,84	0,00–19,14
	PA (mm)	7,50 ± 3,37	1,15–18,62
	CA (mm)	8,77 ± 3,42	2,50–25,38
	CA/PM	1,21 ± 0,58	0,34–3,55
	OVA (%)	61,24 ± 13,81	25,78–94,82

\* Desvio-padrão; † Mínimo a máximo.

**Tabela 3**—Correlação (r) entre parâmetros radiográficos quantitativos e OCM.

Variáveis	r	Pearson (valor p)
TF (mm)	0,558	< 0,001
A/N	0,720	< 0,001
AA (mm)	-0,620	< 0,001
PA (mm)	-0,730	< 0,001
CA (mm)	-0,650	< 0,001
CA/PM	-0,476	< 0,001
OVA (%)	0,674	< 0,001

## DISCUSSÃO

Embora tenha sido investigada por muitos estudos<sup>(1–17)</sup>, a utilidade da radiografia de cavum na avaliação da hipertrofia de tonsila faríngea e obstrução nasofaríngea ainda não foi determinada com precisão. Dois fatores principais podem ter contribuído para a persistência dessa discussão no meio científico: a diversidade metodológica e a presença de diversas falhas na maioria dos projetos e métodos de estudo<sup>(18,19)</sup>.

O presente estudo, baseado em literatura relevante<sup>(12,20,29)</sup>, entretanto, elegeu a VNF como padrão ouro, e os critérios de inclusão criaram necessariamente uma amostra característica representando a população, ou seja, indivíduos com suspeita de hipertrofia de tonsila faríngea para os quais geralmente se solicitam exames complementares como radiografia de cavum. Ademais, este estudo investigou um número significativo de parâmetros radiográficos<sup>(1,2,4,12,14,22–25)</sup> e cumpriu outras exigências metodológicas essenciais<sup>(30)</sup>, por exemplo, a condição de os investigadores não estarem informados sobre os sintomas e queixas dos pacientes, assim como sobre os resultados dos outros exames, uma ampla descrição dos exames, e o momento durante o estudo em que estes foram realizados. Conseqüentemente, tais características asseguraram a confiabilidade científica dos achados do presente estudo.

A maioria dos parâmetros quantitativos demonstrou correlação apenas moderada com a OCM (TF, A/N, AA, PA, CA, OVA). Tais resultados são similares aos relatados na literatura<sup>(3,5,7,12,17)</sup> e validam os esforços científicos para se criar um instrumento de avaliação alternativo capaz de estimar a porcentagem de obstrução adenóidea (OCM) com a maior precisão possível. Para isto, uma análise de regressão linear foi realizada para criar modelos. Apesar das muitas tentativas e combinações, apenas dois modelos apresentaram desempenhos dignos de nota (modelo nº1 e modelo nº 2), e constatou-se que o modelo nº 1 ( $110.119 * A/N$ ) foi ligeiramente superior, demonstrando a capacidade de estimar o valor real da OCM com confiabilidade razoável. Por meio de tal cálculo, foi possível “prever” o valor da OCM com um mínimo de imprecisão (aproximadamente 10%). Além disso, o modelo nº 1 ( $110.119 * A/N$ ) é mais prático do que o modelo nº 2 ( $117,367 * A/N - 0,557 * PA$ ), já que seu cálculo se baseia em uma única variável (A/N). Os autores do presente estudo acreditam que tal instrumento pode tornar-se uma relevante ferramenta de avaliação alternativa, nos casos em que a VNF não estiver disponível.

Inferências à parte, estudos adicionais são necessários para se confirmar a eficiência desse método ( $110.119 * A/N$ ),

isto é, para prever a porcentagem de obstrução coanal. Além disso, estudos longitudinais também deveriam incluir amostras maiores com diferentes médias de idades para verificar se os parâmetros sugeridos pelo presente estudo também podem distinguir quais pacientes poderiam se beneficiar de abordagens terapêuticas específicas tais como a adenoidectomia. E, finalmente, os autores ainda encorajam futuros estudos destinados a adaptar o modelo nº 1 ( $110.119^*A/N$ ) como uma ferramenta de avaliação digital. A existência de um método computadorizado confiável de avaliação pode permitir a padronização e a universalização da avaliação radiográfica da tonsila faríngea.

## CONCLUSÃO

Com base nas análises realizadas neste estudo, os autores concluem que os parâmetros quantitativos atuais de avaliação radiográfica da tonsila faríngea apresentaram limitações significativas, tais como correlação moderada com o exame videonasofaringoscópico. Por outro lado, o modelo nº 1 ( $110.119^*A/N$ ) mostrou ser uma ferramenta de avaliação alternativa segura para se estimar a gravidade da obstrução adenoideia nos casos em que a VNF não está disponível.

## Agradecimentos

O presente estudo recebeu o apoio financeiro da Fundação de Amparo à Pesquisa do Estado de São Paulo (Fapesp), sob nº 08/53538-0.

## REFERÊNCIAS

- Crepeau J, Patriquin HB, Poliquin JF, et al. Radiographic evaluation of the symptom-producing adenoid. *Otolaryngol Head Neck Surg.* 1982;90:548–54.
- Elwany S. The adenoidal-nasopharyngeal ratio (AN ratio). Its validity in selecting children for adenoidectomy. *J Laryngol Otol.* 1987;101:569–73.
- Wormald PJ, Prescott CA. Adenoids: comparison of radiological assessment methods with clinical and endoscopic findings. *J Laryngol Otol.* 1992;106:342–4.
- Wang DY, Bernheim N, Kaufman L, et al. Assessment of adenoid size in children by fiberoptic examination. *Clin Otolaryngol Allied Sci.* 1997;22:172–7.
- Chami FAL. Endoscopic and roentgenographic approach in patients with adenoids hyperplasia. *Rev Bras Med Otorrinolaringol.* 1998; 5:118–24.
- Paradise JL, Bernard BS, Colborn DK, et al. Assessment of adenoidal obstruction in children: clinical signs versus roentgenographic findings. *Pediatrics.* 1998;101:979–86.
- Cho JH, Lee DH, Lee NS, et al. Size assessment of adenoid and nasopharyngeal airway by acoustic rhinometry in children. *J Laryngol Otol.* 1990;113:899–905.
- Kemaloglu YK, Goksu N, Inal E, et al. Radiographic evaluation of children with nasopharyngeal obstruction due to the adenoid. *Ann Otol Rhinol Laryngol.* 1999;108:67–72.
- Monteiro ECM, Pilon RR, Dall'Oglio GP. Study of enlarged adenoids: endoscopy versus radiography of the nasopharynx. *Braz J Otorhinolaryngol.* 2000;66:9–12.
- Souza BB, Hennemann GV, Anselmo-Lima WT. Importance of nasal fiberoptic examination in the presence of a normal X-ray of the cavum. *Int J Pediatr Otorhinolaryngol.* 2000;55:29–32.
- Oliveira RC, Anselmo-Lima WT, Souza BB. The importance of nasal fiberoptic examination to diagnose adenoid hyperplasia in children with normal paranasal sinuses X-ray. *Braz J Otorhinolaryngol.* 2001; 67:499–505.
- Mlynarek A, Tewfik MA, Hagr A, et al. Lateral neck radiography versus direct video rhinoscopy in assessing adenoid size. *J Otolaryngol.* 2004;33:360–5.
- Lourenço EA, Lopes KC, Pontes Jr A, et al. Comparison between radiological and nasopharyngolaryngoscopic assessment of adenoid tissue volume in mouth breathing children. *Braz J Otorhinolaryngol.* 2005;71:23–7.
- Kurien M, Lepcha A, Mathew J, et al. X-rays in the evaluation of adenoid hypertrophy: it's role in the endoscopic era. *Indian J Otolaryngol Head Neck Surg.* 2005;57:45–7.
- Kindermann CA, Roithmann R, Lubianca Neto JF. Sensitivity and specificity of nasal flexible fiberoptic endoscopy in the diagnosis of adenoid hypertrophy in children. *Int J Pediatr Otorhinolaryngol.* 2008;72:63–7.
- Ysunza A, Pamplona MC, Ortega JM, et al. Video fluoroscopy for evaluating adenoid hypertrophy in children. *Int J Pediatr Otorhinolaryngol.* 2008;72:1159–65.
- Caylakli F, Hizal E, Yilmaz I, et al. Correlation between adenoid-nasopharynx ratio and endoscopic examination of adenoid hypertrophy: a blind, prospective clinical study. *Int J Pediatr Otorhinolaryngol.* 2009;73:1532–5.
- Major MP, Flores-Mir C, Major PW. Assessment of lateral cephalometric diagnosis of adenoid hypertrophy and posterior upper airway obstruction: a systematic review. *Am J Orthod Dentofacial Orthop.* 2006;130:700–8.
- Feres MF, Hermann JS, Cappellette M Jr, et al. Lateral X-ray view of the skull for the diagnosis of adenoid hypertrophy: a systematic review. *Int J Pediatr Otorhinolaryngol.* 2011;75:1–11.
- Bitar MA, Birjawi G, Youssef M, et al. How frequent is adenoid obstruction? Impact on the diagnostic approach. *Pediatr Int.* 2009;51:478–83.
- T-Ping C, Weckx LL. ENT care of children and adolescents in the Brazilian public health system in three different municipalities. *Braz J Otorhinolaryngol.* 2008;74:571–8.
- Jóhannesson S. Roentgenologic investigation of the nasopharyngeal tonsil in children of different ages. *Acta Radiol Diagn (Stockh).* 1968;7:299–304.
- Fujioka M, Young LW, Girdany BR. Radiographic evaluation of adenoidal size in children: adenoidal-nasopharyngeal ratio. *AJR Am J Roentgenol.* 1979;133:401–4.
- Maw AR, Jeans WD, Fernando DC. Interobserver variability in the clinical and radiological assessment of adenoid size, and the correlation with adenoid volume. *Clin Otolaryngol Allied Sci.* 1981;6: 317–22.
- Cohen D, Konak S. The evaluation of radiographs of the nasopharynx. *Clin Otolaryngol Allied Sci.* 1985;10:73–8.
- Feres MFN, Hermann JS, Sallum AC, et al. Endoscopic evaluation of adenoids: reproducibility analysis of current methods. *Clin Exp Otorhinolaryngol.* 2013;6:36–40.
- ImageJ. [webpage]. Imaging processing analysis. US National Institutes of Health; 1997. [cited 2014 Mar 12]. Available from: <http://imagej.nih.gov/ij/>.
- Vieira S. Introdução à bioestatística. 4ª ed. Rio de Janeiro: Elsevier; 2008.
- Kubba H, Bingham BJ. Endoscopy in the assessment of children with nasal obstruction. *J Laryngol Otol.* 2001;115:380–4.
- Cook C, Cleland J, Huijbregts P. Creation and critique of studies of diagnostic accuracy: use of the STARD and QUADAS methodological quality assessment tools. *J Man Manip Ther.* 2007;15:93–102.