

# Mastopatia linfocítica simulando neoplasia de mama: relato de caso\*

*Lymphocytic mastopathy mimicking breast malignancy: a case report*

Gabriela Couto Possati Campos<sup>1</sup>, Melissa Vieira Koch e Castro<sup>2</sup>, Viviane Ferreira Esteves de Mattos<sup>3</sup>, Laura Zaiden Ferreira e Pinto<sup>4</sup>, Marcia Cristina Bastos Boechat<sup>5</sup>, Alair Augusto Sarment Moreira Damas dos Santos<sup>6</sup>

Campos GCP, Castro MVK, Mattos VFE, Pinto LZP, Boechat MCB, Santos AASMD. Mastopatia linfocítica simulando neoplasia de mama: relato de caso. Radiol Bras. 2014 Jul/Ago;47(4):256–258.

**Resumo** A mastopatia linfocítica acomete mulheres jovens e de meia idade e está frequentemente associada a doenças autoimunes. Seu diagnóstico é feito associando achados clínicos (espessamento ou nódulo mamário endurecido), radiológicos (aumento da densidade mamária, nódulo e calcificações), ultrassonográficos (nódulo com sombra acústica posterior), histopatológicos (fibrose e infiltrado linfocítico) e imuno-histoquímicos. É uma entidade benigna que pode simular carcinoma. Neste artigo, relata-se um caso de paciente com mastopatia linfocítica.

**Unitermos:** Mastopatia linfocítica; Neoplasia de mama; Tumores benignos da mama.

**Abstract** Lymphocytic mastopathy affects both young and middle-aged women and is frequently associated with autoimmune diseases. Diagnosis is done by associating clinical (breast tissue thickening or hardened breast lump), radiological (increased breast density, presence of mass and calcifications), sonographic (nodule with posterior acoustic shadowing), histopathological (fibrosis and lymphocytic infiltrate) and immunohistochemical findings. Lymphocytic mastopathy is a benign entity that may mimic carcinoma. The authors report the case of a patient with lymphocytic mastopathy.

**Keywords:** Lymphocytic mastopathy; Breast cancer; Benign breast tumors.

## INTRODUÇÃO

A mastopatia linfocítica, também chamada de mastopatia fibrosa, mastopatia diabética ou lobulite linfocítica esclerosante, é uma entidade clinicopatológica benigna que tem como principal diagnóstico diferencial o carcinoma de mama que surge em mulheres jovens e de meia idade (34–47 anos)<sup>(1)</sup>. Os casos relatados sugerem etiologia autoimune, dada a frequente associação com manifestações clínicas de diabetes mellitus insulino-dependente e suas complicações,

particularmente retinopatia, bem como outras doenças autoimunes, tais como tireoidite de Hashimoto.

Neste artigo, os autores relatam um caso de uma mulher que apresentou uma massa endurecida de localização retroareolar na mama esquerda. Avaliação clínica, mamografia e ultrassom sugeriram carcinoma de mama. No entanto, o estudo imuno-histoquímico revelou mastopatia linfocítica.

## RELATO DO CASO

Mulher de 49 anos de idade, foi encaminhada para o ambulatório de mastologia do Instituto Fernandes Figueira (IFF) por sua ginecologista, em razão de nódulo palpável na região retroareolar da mama esquerda. A paciente relatou que foi mordida por carrapato na região periareolar da mama esquerda há três anos e evoluiu com prurido e endurecimento local. Nos seus antecedentes pessoais não foi relatada nenhuma doença. De acordo com sua história ginecológica, apresentou menarca espontânea aos 12 anos, com ciclos regulares, fez uso de contraceptivo hormonal por 10 anos, G2P2A0, a primeira gestação foi aos 18 anos, amamentou por cinco meses o primeiro filho e por três meses o segundo. A última menstruação foi aos 44 anos.

Ao exame físico, a mama direita não apresentava alterações. Na mama esquerda foi constatada lesão periareolar, esbranquiçada e endurecida à palpação, além de espessamento

\* Trabalho realizado no Instituto Fernandes Figueira (IFF) e no Instituto de Pós-Graduação Médica Carlos Chagas (IPGMCC), Rio de Janeiro, RJ, Brasil.

1. Especializanda em Radiologia e Diagnóstico por Imagem do Instituto de Pós-Graduação Médica Carlos Chagas (IPGMCC), Rio de Janeiro, RJ, Brasil.

2. Doutora, Professora Assistente da Pontifícia Universidade Católica do Rio de Janeiro (PUC-Rio), Médica Radiologista do Instituto Fernandes Figueira (IFF), Rio de Janeiro, RJ, Brasil.

3. Doutora, Médica do Setor de Mastologia e do Ambulatório de Ginecologia do Instituto Fernandes Figueira (IFF), Rio de Janeiro, RJ, Brasil.

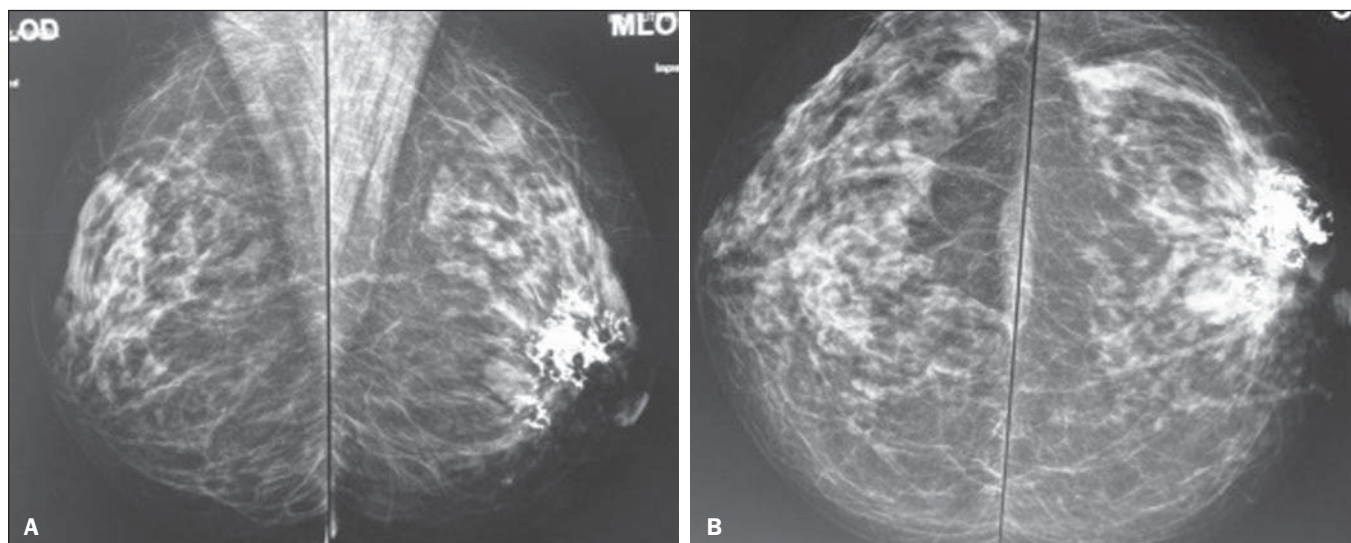
4. Mestre, Médica Mastologista do Instituto Fernandes Figueira (IFF), Rio de Janeiro, RJ, Brasil.

5. Doutora, Chefe do Serviço de Radiologia do Instituto Fernandes Figueira (IFF), Rio de Janeiro, RJ, Brasil.

6. Doutor, Professor Titular do Curso de Radiologia e Diagnóstico por Imagem do Instituto de Pós-Graduação Médica Carlos Chagas (IPGMCC), Rio de Janeiro, RJ, Brasil.

Endereço para correspondência: Dra. Gabriela Couto Possati Campos. Rua Bel-fort Roxo, 266, ap. 903, Copacabana. Rio de Janeiro, RJ, Brasil, 22020-010. E-mail: gabipossati@hotmail.com.

Recebido para publicação em 1/7/2013. Aceito, após revisão, em 17/10/2013.



**Figura 1.** Mamografia, incidências mediolateral oblíqua direita e esquerda (A) e craniocaudal direita e esquerda (B). Mamas heterogeneamente densas contendo nódulo isodenso, ovalado, bem delimitado, medindo cerca de 20 mm na região retroareolar esquerda, associado a calcificações extensas, coalescentes e amorfas de permeio e adjacentes.

cutâneo. Foram solicitados ultrassonografia, mamografia (Figura 1) e exames laboratoriais (hemograma, glicemia de jejum, perfil lipídico, hepatograma, sorologias para hepatite A, B e C, VDRL).

O hemograma da paciente não apresentou alterações significativas, as sorologias solicitadas foram negativas, a glicemia de jejum mostrou-se aumentada (116 mg/dl), o hepatograma apresentou discreto aumento de TGO (37 U/l; valor de referência: até 32 U/l), TGP (58 U/l; valor de referência: até 31 U/l), GGT (41 U/l; valor de referência: até 32 U/l) e o perfil lipídico não apresentou alterações relevantes.

Na mamografia foi descrito, na mama esquerda, nódulo isodenso, ovalado, bem delimitado, medindo cerca de 20 mm na região retroareolar, associado a calcificações extensas, coalescentes e amorfas de permeio e adjacentes. Na ultrassonografia foram descritos extensa calcificação de limites mal definidos, na região retroareolar da mama esquerda, nódulo isoecoico na região retroareolar próximo à área de calcificação, e nódulo isoecoico no quadrante superior externo da mama esquerda.

A paciente foi encaminhada para o ambulatório de procedimentos invasivos do IFF. Foi feita *core* biópsia da região contendo as calcificações grosseiras e o laudo histopatológico foi sugestivo de processo inflamatório crônico inespecífico. Foi indicada a correlação com estudo imuno-histoquímico para diagnóstico diferencial com linfoma. O estudo imuno-histoquímico indicou o diagnóstico de mastopatia linfocítica.

## DISCUSSÃO

A mastopatia linfocítica é uma lesão fibroinflamatória incomum que cursa com a presença de nódulos mamários benignos e que pode, clinicamente e radiologicamente, simular um carcinoma. Clinicamente pode aparecer como massa

endurecida de limites pouco precisos, uni ou bilateral, única ou múltipla, sincrônica ou assincrônica<sup>(2)</sup>. Ao exame clínico, à mamografia e ao ultrassom pode simular carcinoma mamário<sup>(3)</sup>. A ressonância magnética pode, em muitos casos, definir a benignidade da lesão<sup>(4,5)</sup>. A ressonância magnética é superior à mamografia e ao ultrassom na distinção entre mastopatia linfocítica e lesões malignas, podendo ser usada como guia apropriado para o manejo das lesões benignas. O tipo de realce pelo contraste pode ser um critério para diferenciar a mastopatia linfocítica de processos malignos. A dinâmica do realce pelo meio de contraste mostra baixa e homogênea captação gradual e progressiva, sem queda brusca (*washout*).

Na punção aspirativa por agulha fina, o material é normalmente pouco celular, dificultando o diagnóstico<sup>(2)</sup>. Pela biópsia por agulha de grosso calibre guiada pelo ultrassom, na maioria dos casos o diagnóstico é possível, mas existe, em certas situações, a necessidade de biópsia cirúrgica<sup>(6,7)</sup>.

O diagnóstico histológico é caracterizado por densa fibrose tipo queloidiana com ductite e lobulite linfocítica, infiltração linfocítica perivascular e perilobular, com atrofia dos lóbulos mamários<sup>(8,9)</sup>.

A patogênese da mastopatia linfocítica ainda não está elucidada, acreditando-se que seja multifatorial<sup>(10,11)</sup>. Existe associação com diabetes mellitus tipo 1 de longa duração, com pobre controle e múltiplas complicações. Isto sugere que a hiperglicemia crônica esteja envolvida no seu desenvolvimento<sup>(12)</sup>.

Outros fatores também devem estar envolvidos na patogênese da mastopatia linfocítica, pois a sua presença tem sido descrita em pacientes não diabéticas ou que não receberam insulina<sup>(13–15)</sup>.

A paciente descrita neste estudo, apesar de apresentar glicemia de jejum alterada, não tem diagnóstico de diabetes mellitus e negou tratamento insulínico.

## CONCLUSÃO

A mastopatia linfocítica tem como principal diagnóstico diferencial o carcinoma mamário, portanto, é de importante relevância o conhecimento de suas manifestações clínicas e radiológicas.

## REFERÊNCIAS

1. Rosen PP. Inflammatory and reactive tumors In: Rosen PP, editor. Rosen's Breast pathology. New York: Lippincott-Raven; 1997. p. 46–9.
2. Logan WW, Hoffman NY. Diabetic fibrous breast disease. Radiology. 1989;172:667–70.
3. Mackey SP, Sinha S, Pusey J, et al. Breast carcinoma in diabetic mastopathy. Breast. 2005;14:392–8.
4. Wong KT, Tse GM, Yang WT. Ultrasound and MR imaging of diabetic mastopathy. Clin Radiol. 2002;57:730–5.
5. Yajima S, Fukutomi T, Akashi-Tanaka S, et al. Diabetic mastopathy: a case report with reference to the findings of enhanced computed tomography. Breast Cancer. 2001;8:246–9.
6. Sakuhara Y, Shinozaki T, Hozumi Y, et al. MR imaging of diabetic mastopathy. AJR Am J Roentgenol. 2002;179:1201–3.
7. Andrews-Tang D, Diamond AB, Rogers L, et al. Diabetic mastopathy: adjunctive use of ultrasound and utility of core biopsy in diagnosis. Breast J. 2000;6:183–8.
8. Tomaszewski JE, Brooks JS, Hicks D, et al. Diabetic mastopathy: a distinctive clinicopathologic entity. Hum Pathol. 1992;23:780–6.
9. Seidman JD, Schnaper LA, Phillips LE. Mastopathy in insulin-requiring diabetes mellitus. Hum Pathol. 1994;25:819–24.
10. Allen PW, Fisher C. Selected case from the Arkadi M. Rywlin International Pathology Slide Seminar: diabetic mastopathy. Adv Anat Pathol. 2001;8:298–301.
11. Camuto PM, Zetrenne E, Ponn T. Diabetic mastopathy: a report of 5 cases and a review of the literature. Arch Surg. 2000;135:1190–3.
12. Boullu S, Andrac L, Piana L, et al. Diabetic mastopathy, complication of type 1 diabetes mellitus: report of two cases and a review of the literature. Diabetes Metab. 1998;24:448–54.
13. Williams PH, Rubin CME, Theaker JM. Sclerosing lymphocytic lobulitis of the breast. Clin Radiol. 1995;50:165–7.
14. Ashton MA, Lefkowitz M, Tavassoli FA. Epithelioid stromal cells in lymphocytic mastitis – a source of confusion with invasive carcinoma. Mod Pathol. 1994;7:49–54.
15. Lammie GA, Bobrow LG, Staunton MD, et al. Sclerosing lymphocytic lobulitis of the breast – evidence for an autoimmune pathogenesis. Histopathology. 1991;19:13–20.