

# O que o radiologista deve saber na avaliação tomográfica da diverticulite aguda dos cólons

*What radiologists should know about tomographic evaluation of acute diverticulitis of the colon*

Aline de Araújo Naves<sup>1</sup>, Giuseppe D'Ippolito<sup>2</sup>, Luis Ronan Marquez Ferreira Souza<sup>3</sup>, Sílvia Portela Borges<sup>4</sup>, Glênio Moraes Fernandes<sup>5</sup>

Naves AA, D'Ippolito G, Souza LRMF, Borges SP, Fernandes GM. O que o radiologista deve saber na avaliação tomográfica da diverticulite aguda dos cólons. Radiol Bras. 2017 Mar/Abr;50(2):126-131.

**Resumo** A diverticulite aguda dos cólons é uma indicação frequente de exame tomográfico, sendo o seu diagnóstico e das suas complicações fundamental para determinar uma adequada conduta terapêutica e estabelecer o prognóstico. A adaptação da classificação cirúrgica para a tomografia computadorizada permitiu estabelecer a extensão do processo inflamatório intestinal, correlacionando o quadro tomográfico com a indicação de tratamento. Além disto, a tomografia computadorizada tem demonstrado ser capaz de distinguir os principais diagnósticos diferenciais da diverticulite aguda dos cólons. Este ensaio iconográfico tem por objetivo apresentar a técnica de exame tomográfico, os principais sinais radiológicos, e revisar a classificação e as principais complicações e diagnósticos diferenciais da diverticulite aguda dos cólons.

*Unitermos:* Doença diverticular do cólon; Abdome agudo; Tomografia computadorizada.

**Abstract** Acute diverticulitis of the colon is a common indication for computed tomography, and its diagnosis and complications are essential to determining the proper treatment and establishing the prognosis. The adaptation of the surgical classification for computed tomography has allowed the extent of intestinal inflammation to be established, the computed tomography findings correlating with the indication for treatment. In addition, computed tomography has proven able to distinguish among the main differential diagnoses of diverticulitis. This pictorial essay aims to present the computed tomography technique, main radiological signs, major complications, and differential diagnoses, as well as to review the classification of acute diverticulitis.

*Keywords:* Diverticulitis, colonic; Abdomen, acute; Tomography, X-ray computed.

## INTRODUÇÃO

Divertículos são pequenas saculações de mucosa e submucosa que se projetam através da camada muscular da parede da alça, entre a taenia coli e o mesentério, no ponto de penetração do vaso sanguíneo. A diverticulite aguda dos cólons (DAC) é a complicação mais comum da doença diverticular, sendo estimado que até 25% dos pacientes apresentarão quadro de abdome agudo inflamatório desta causa ao longo da vida<sup>(1)</sup>.

Os exames de imagem têm papel crucial para o adequado manejo da DAC. Entre eles, a tomografia computadorizada (TC) é considerada o método de escolha pelos protocolos da Sociedade Americana de Coloproctologia<sup>(2)</sup>, por permitir rápido diagnóstico, com acurácia superior a 90%<sup>(1)</sup>.

Este ensaio iconográfico tem por objetivo apresentar a técnica de exame tomográfico, os principais sinais radiológicos, revisar a classificação, as principais complicações e os diagnósticos diferenciais da DAC.

## TÉCNICA DE EXAME

Para a avaliação tomográfica de pacientes com suspeita de DAC, algumas opções de protocolo podem ser adotadas, a depender das condições clínicas de cada paciente, combinando-se o uso do meio de contraste administrado por via intravenosa, endorretal e/ou via oral. Recomenda-se que a aquisição estenda-se desde o diafragma até a sínfise púbica<sup>(3)</sup>. Os parâmetros técnicos quanto a kV e mAs devem adequar-se à circunferência abdominal do paciente, otimizando a qualidade de imagem e a dose de radiação<sup>(3)</sup>.

A contrastação das alças colônicas facilita a detecção da DAC e suas complicações, como perfuração, fístulas e abscessos. Para que se atinja todo o cólon, deve-se introduzir por via retal 500 a 1000 mL de contraste iodado diluído a 5-10%, sem pressão, utilizando manobras de rotação do

Trabalho realizado na Universidade Federal do Triângulo Mineiro (UFTM), Uberaba, MG, Brasil.

1. Membro Titular do Colégio Brasileiro de Radiologia e Diagnóstico por Imagem (CBRI), Especializanda do Centro de Ciências das Imagens e Física Médica do Hospital das Clínicas da Faculdade de Medicina de Ribeirão Preto da Universidade de São Paulo (HCFMRP-USP), Ribeirão Preto, SP, Brasil.

2. Livre-docente, Professor do Departamento de Diagnóstico por Imagem da Escola Paulista de Medicina da Universidade Federal de São Paulo (EPM/Unifesp), São Paulo, SP, Brasil.

3. Doutor, Professor Associado da Disciplina de Radiologia na Universidade Federal do Triângulo Mineiro (UFTM), Uberaba, MG, Brasil.

4. Graduanda em Medicina da Universidade Federal do Triângulo Mineiro (UFTM), Uberaba, MG, Brasil.

5. Especialista em Coloproctologia, Preceptor da Universidade Federal do Triângulo Mineiro (UFTM), Uberaba, MG, Brasil.

Endereço para correspondência: Dr. Luis Ronan Marquez Ferreira Souza. UFTM – Disciplina de Radiologia e Diagnóstico por Imagem. Avenida Claricinda Alves de Rezende, 1650, L9Q9. Uberaba, MG, Brasil, 38081-793. E-mail: luisronan@gmail.com.

Recebido para publicação em 2/12/2015. Aceito, após revisão, em 4/4/2016.

paciente para obter a progressão do contraste até o ceco<sup>(4)</sup>. O uso endorretal de ar e água não interfere na realização da colonoscopia por TC ou angiotomografia.

O uso de meio de contraste iodado intravenoso contribui para a avaliação da extensão extracolônica da DAC e esse contraste pode ser administrado numa dose de 2 mL/kg, com velocidade de 2,5 a 3 mL/s, e aquisição das imagens após 60 a 90 segundos do início da injeção<sup>(4)</sup>.

A utilização do meio de contraste via oral é cada vez menos frequente na literatura e na prática diária, devido ao longo tempo de preparo e grande volume a ser ingerido<sup>(4)</sup>.

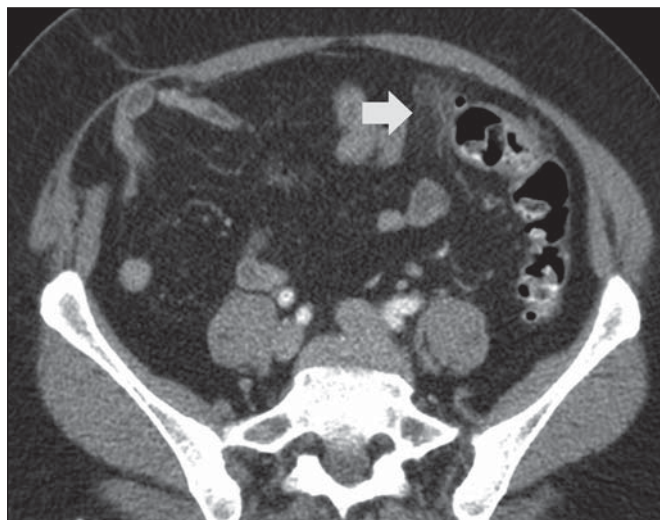### ASPECTOS TOMOGRÁFICOS

O diagnóstico tomográfico de DAC é obtido com os seguintes achados:

- Identificação do divertículo inflamado (Figura 1): apresenta sensibilidade de 43% e especificidade de 100%<sup>(5)</sup>.
- Espessamento parietal intestinal (Figura 2): possui sensibilidade de 96% e especificidade de 91%<sup>(5)</sup>.
- Sinais inflamatórios na gordura pericolônica e espessamento da fásia lateroconal (Figura 3): apresenta sensibilidade de 95% e 50% e especificidade de 90% e 100%, respectivamente<sup>(5)</sup>.
- Sinais de perfuração intestinal (Figura 4): possui sensibilidade de 30% e especificidade de 100%<sup>(5)</sup>.
- Abscesso pericolônico ou a distância (Figura 5): apresenta sensibilidade de 58% e especificidade de 99%<sup>(5)</sup>.
- Fístulas com órgãos adjacentes (Figura 6).
- Ingurgitamento vascular (sinal do pente): tem sensibilidade de 29% e especificidade de 100%; se o ingurgitamento estiver associado a fluido, a sensibilidade sobe para 59%<sup>(5)</sup>.

### CLASSIFICAÇÃO CIRÚRGICA E TOMOGRÁFICA

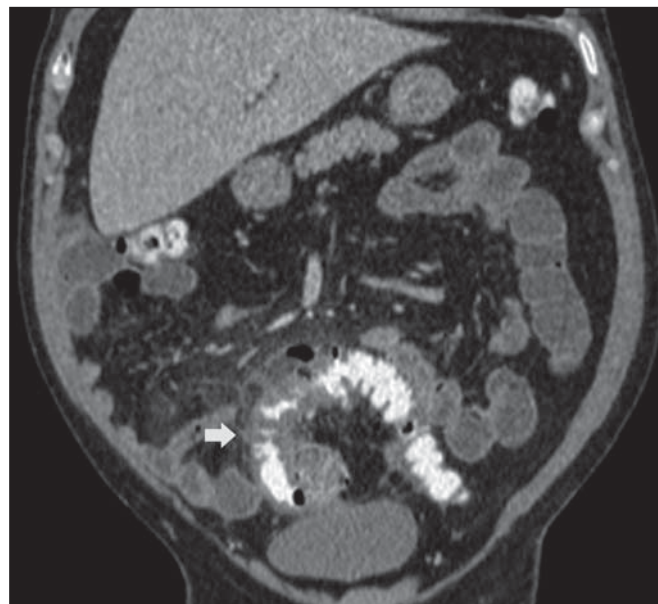Em 1978, Hinchey et al. descreveram uma classificação para a diverticulite aguda em quatro estágios. No estágio I o abscesso é apenas paracolônico e no estágio II estende-se



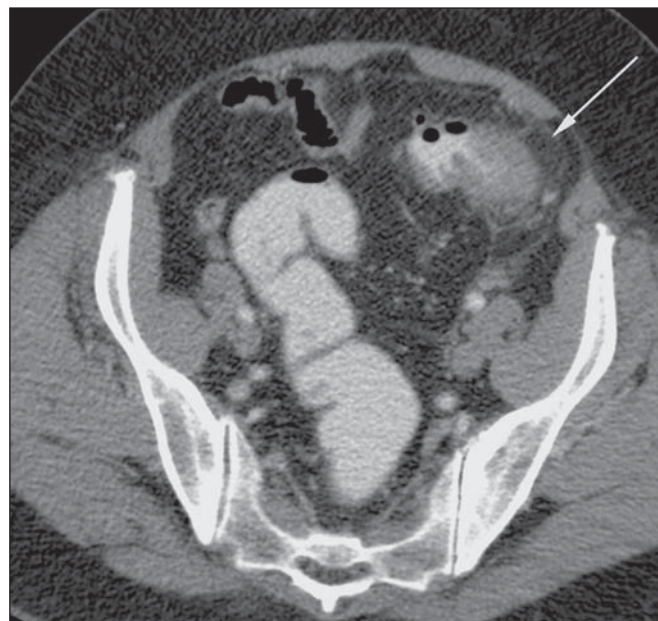
**Figura 1.** Divertículo inflamado. TC de abdome, plano axial, contraste intravenoso, mostra divertículo com discreto espessamento parietal (seta) e aumento da atenuação da gordura pericolônica.

à pelve. No estágio III ocorre peritonite purulenta e no estágio IV ocorre disseminação fecal peritoneal, secundária a uma grande perfuração de alça<sup>(6)</sup>.

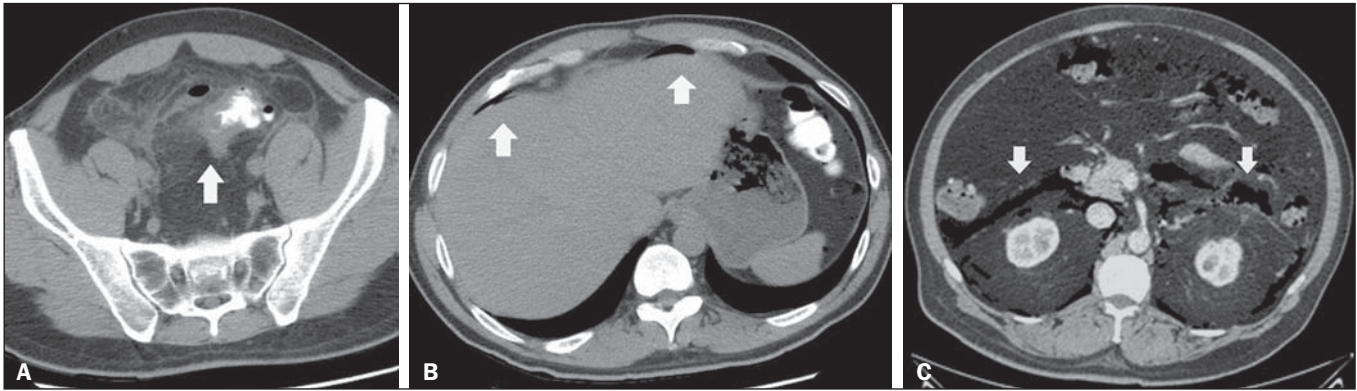
Com o advento da TC na década de 1980, novas informações puderam ser obtidas e isso provocou diversas modificações na classificação inicial. Como a classificação de Hinchey só podia ser aplicada com acurácia nos pacientes operados, foi necessário criar um estadiamento radiológico para ajudar no manejo dos pacientes tratados conservadoramente ou com punções guiadas<sup>(6)</sup>.



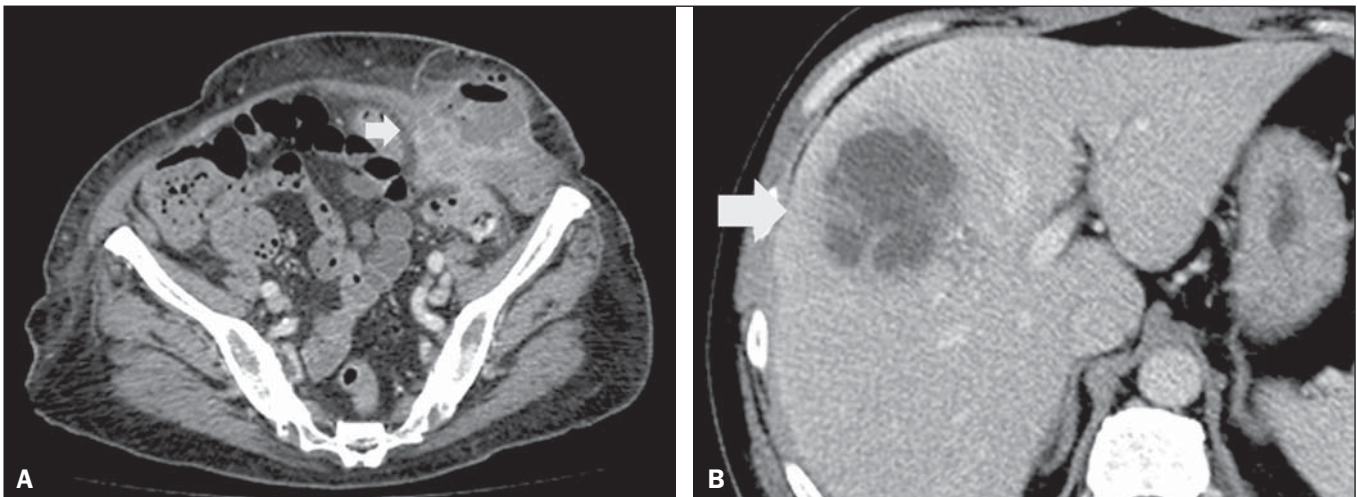
**Figura 2.** Espessamento parietal. TC de abdome, plano coronal, contraste intravenoso e endorretal, demonstra divertículos colônicos associados a espessamento da parede intestinal superior a 1,0 cm, por uma extensão de 8,0 cm (seta).



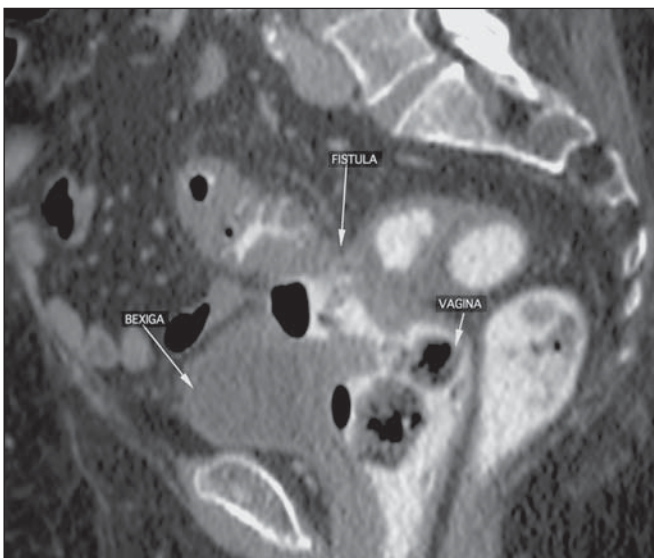
**Figura 3.** Sinais inflamatórios na gordura pericolônica. TC de abdome, plano axial, contraste intravenoso e endorretal, mostra aumento da atenuação da gordura mesentérica (seta), adjacente ao processo inflamatório dos divertículos.



**Figura 4. A,B:** TC de abdome com contraste endorretal. Notam-se sinais de diverticulite aguda caracterizados por espessamento parietal do sigmoide, divertículos, densificação da gordura regional (seta em **A**) e presença de gás extraluminal, indicando pneumoperitônio (setas em **B**). **C:** Sinais de perfuração intestinal. TC de abdome, plano axial, contraste intravenoso, demonstra pneumorretroperitônio (setas), secundário a diverticulite.



**Figura 5.** Abscesso pericolônico/a distância. TC de abdome, plano axial, contraste intravenoso, mostra coleções líquidas heterogêneas (setas) circundadas por halo hiperdenso com realce pelo contraste.

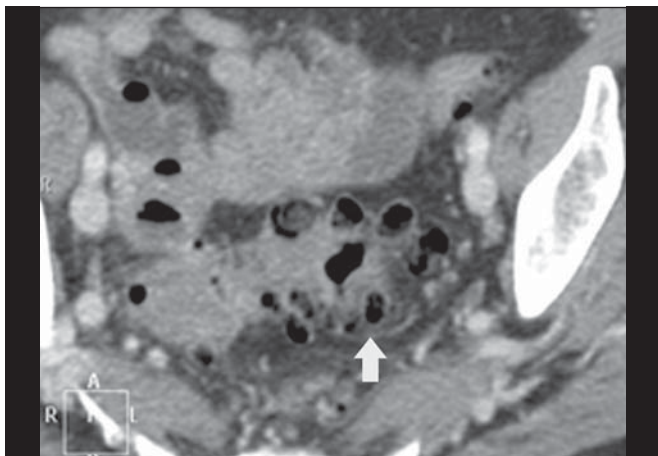


**Figura 6.** Fístulas para órgãos adjacentes. TC de abdome, plano sagital, contraste endorretal, demonstra trajeto fistuloso entre o segmento colônico inflamado e a vagina (fístula colovaginal). A hipótese diagnóstica de fístula pode ser aventada quando existe identificação de tecido inflamatório ou obliteração e densificação da gordura entre o cólon e os órgãos adjacentes, além de gás endoluminal, como gás na luz vesical ou no canal vaginal.

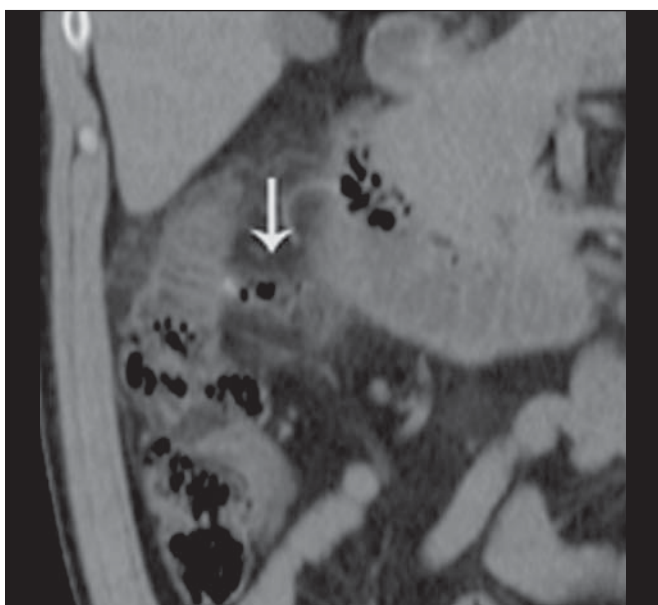
Algumas diretrizes cirúrgicas sobre DAC<sup>(6)</sup> baseiam-se nas modificações da classificação de Hinchey, por Wasvary et al., e nos achados tomográficos descritos por Kaiser et al., demonstrados nas Figuras de 7 a 12.

As mais recentes classificações dividem a DAC em dois grupos: os complicados e os não complicados. Estes últimos são caracterizados apenas por espessamento da parede dos divertículos, com aumento da densidade da gordura pericolônica. Já a DAC complicada é dividida em estágios. No estágio 1A notam-se bolhas de ar pericolônicas, com pouco líquido, sem abscesso. No estágio 1B o abscesso é menor que 4 cm e no estágio 2A o abscesso é maior que 4 cm. No estágio 2B pode haver ar distante a mais de 5 cm da alça inflamada, no estágio 3 há fluido difuso sem ar livre distante e no estágio 4 o ar está presente a distância<sup>(7)</sup>.

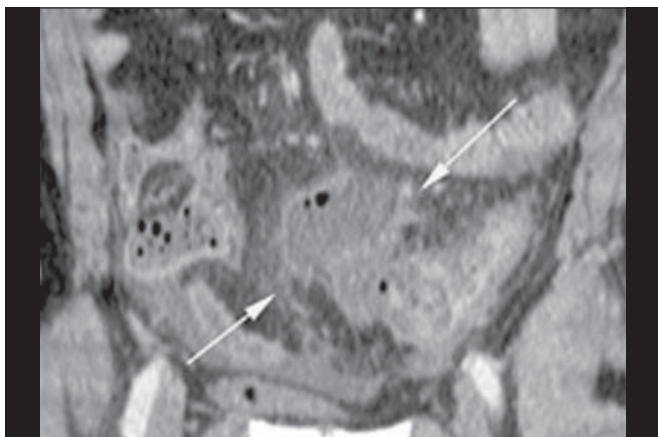
Os casos leves e moderados de DAC com apenas densificação da gordura mesentérica ou com pequenos abscessos podem ser manejados de forma conservadora. Os abscessos maiores que 5 cm podem ser tratados por drenagem percutânea ou cirúrgica. Por outro lado, os pacientes que apresentam peritonites purulenta e fecal devem ser tratados cirurgicamente<sup>(2,7)</sup>.



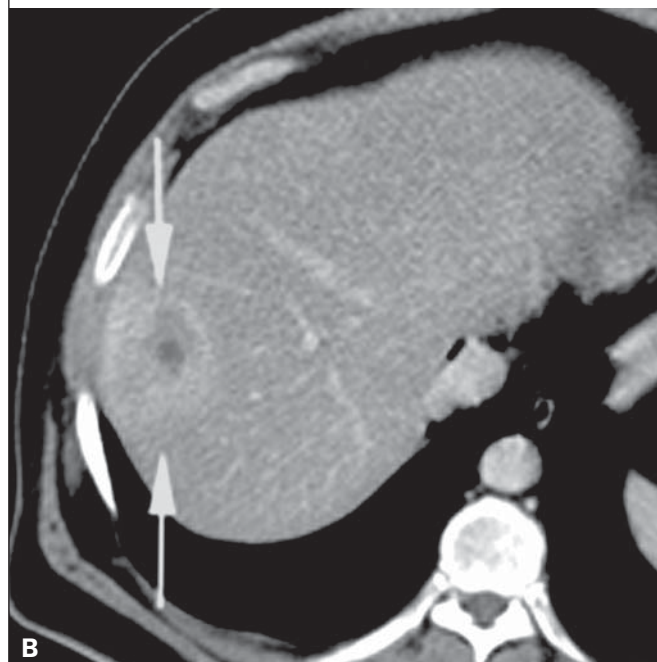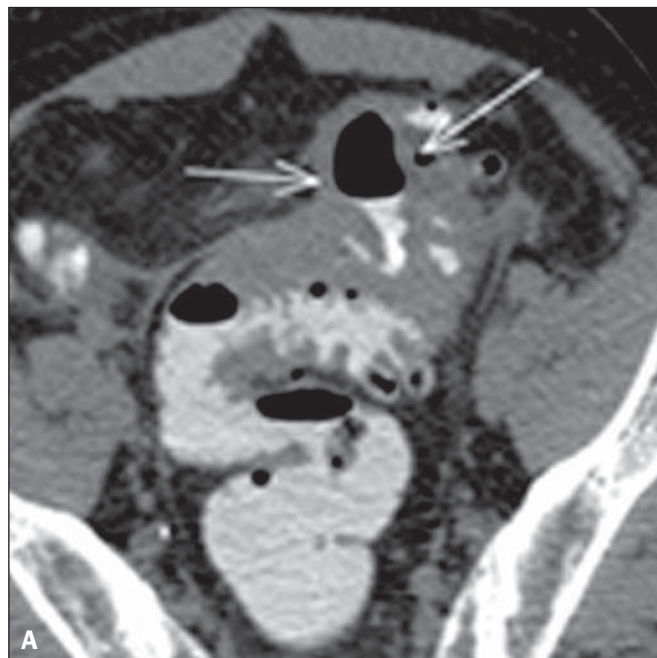**Figura 7.** Hinchey 0. TC de abdome, plano axial, contraste intravenoso, revela divertículos colônicos (seta) com discreto espessamento parietal.



**Figura 8.** Hinchey 1a. TC de abdome, plano coronal, sem contraste. Observa-se espessamento parietal do cólon descendente com divertículo perfurado na borda mesentérica (seta), associado a densificação da gordura adjacente. Não se observam coleções líquidas.



**Figura 9.** Hinchey 1b. TC de abdome, plano coronal, contraste intravenoso. Observa-se espessamento parietal do sigmoide, com abscesso pericolônico adjacente (setas).

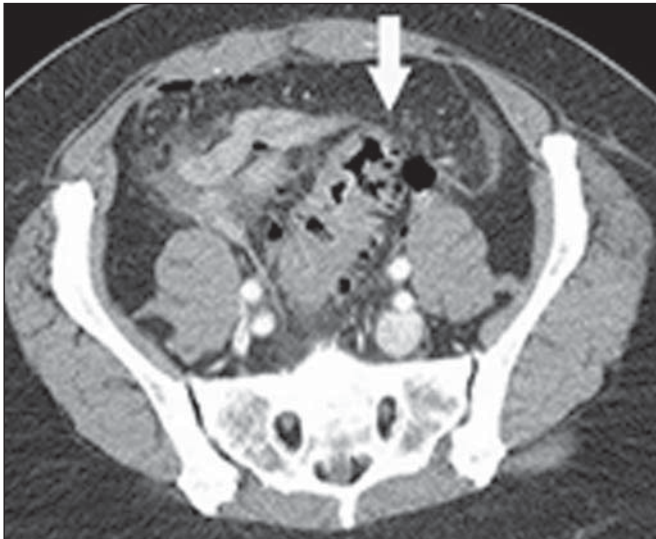


**Figura 10.** Hinchey II. TC de abdome, plano axial, contraste intravenoso e endorretal. Em **A** identificam-se as paredes espessadas e finamente heterogêneas do sigmoide (setas). Em **B** observa-se um abscesso hepático (setas), relacionado ao processo inflamatório colônico.

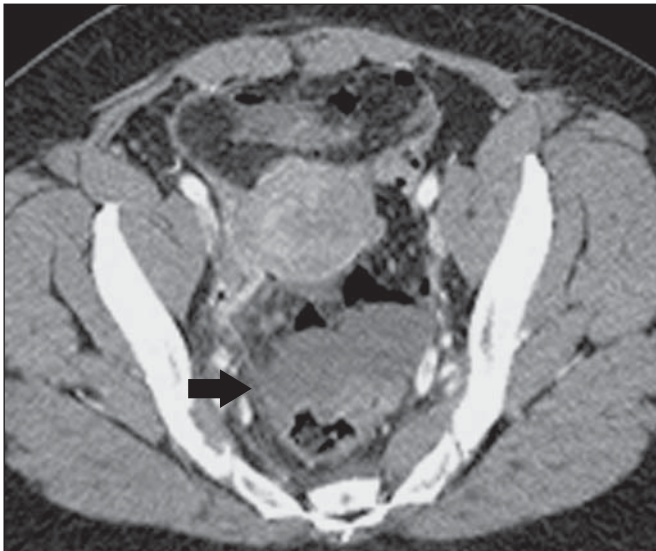
### COMPLICAÇÕES

Após a resolução do processo agudo da diverticulite, trajetos fistulosos podem ser encontrados em 5–15% dos casos. A fístula colovesical é a mais comum e manifesta-se com espessamento vesical adjacente a um espessamento de alça colônica e ar no interior da bexiga<sup>(3,4)</sup> (Figura 6).

O processo inflamatório adjacente ao trato urinário pode exercer efeito de massa, provocando obstrução ureteral. Mecanismo semelhante pode ocorrer no próprio tubo digestivo, sendo causa de abdome agudo obstrutivo<sup>(4)</sup>.



**Figura 11.** Hinchey III. TC de abdome, plano axial, contraste intravenoso e endorretal, mostra diverticulite com abscessos múltiplos (seta) na região inframesocólica e pneumoperitônio, que estava associada a peritonite generalizada.



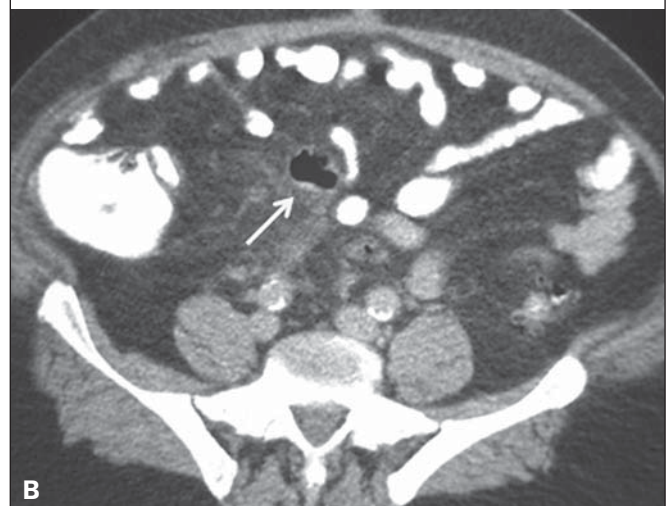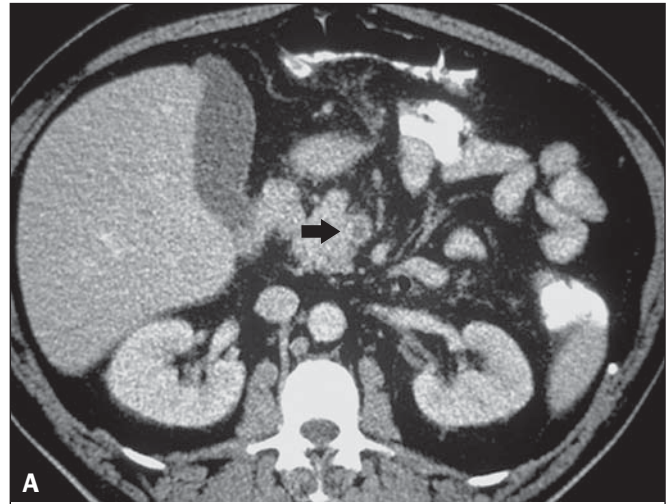
**Figura 12.** TC de abdome, plano axial, contraste intravenoso. Observa-se um caso de diverticulite com perfuração e abscessos pélvicos de conteúdo heterogêneo (seta). O paciente foi submetido a cirurgia, sendo confirmada grande quantidade de pus e fezes na cavidade peritoneal.

A diverticulite é causa frequente de pileflebite ou piletrombose, que se caracteriza por falha de enchimento ou gás no interior dos vasos mesentéricos e/ou sistema portal (Figura 13). Pode complicar com êmbolo séptico, sepse, ruptura venosa e tromboembolismo pulmonar<sup>(8)</sup>.

A disseminação do processo inflamatório pelas veias mesentéricas pode atingir o fígado, gerando o abscesso hepático. Caso seja volumoso, causa elevação diafragmática, derrame pleural e atelectasia à direita<sup>(4,8)</sup>.

#### DIAGNÓSTICOS DIFERENCIAIS

O principal diagnóstico diferencial da DAC é o adenocarcinoma colônico, cujo espessamento parietal é assimétrico e excêntrico, com uma zona de transição abrupta com



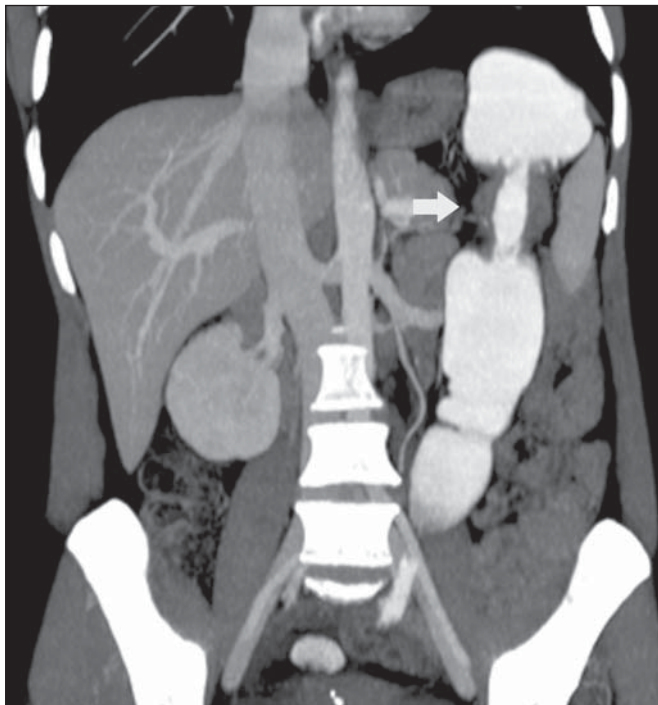
**Figura 13.** Piletrombose. TC de abdome, planos axiais com contraste intravenoso e endorretal. Em **A** observa-se um trombo no interior da veia mesentérica superior (seta) em um paciente com diverticulite aguda perfurada e bloqueada (seta em **B**).

a alça normal, o que produz o chamado “sinal do ombro” (Figura 14). Linfonodos em número aumentado ou linfonomegalias adjacentes ao segmento colônico espessado também sugerem neoplasia, assim como sinais de disseminação da doença a distância, como metástases hepáticas e pulmonares<sup>(9)</sup>. Nos casos duvidosos, está indicada a colonoscopia ótica após a resolução do quadro agudo<sup>(10)</sup>.

A enterocolite infecciosa pode apresentar quadros clínico e laboratorial semelhantes aos da diverticulite. A TC, na maioria dos casos, é normal ou demonstra longos segmentos de alças intestinais com paredes espessadas, de forma circular e simétrica, com realce homogêneo. Múltiplos níveis hidroaéreos podem estar presentes, além de ascite e inflamação da gordura pericólica<sup>(4)</sup>.

#### CONCLUSÕES

As principais vantagens do uso da TC para o diagnóstico da diverticulite aguda são decorrentes das informações fornecidas quanto à extensão do processo extraluminal, além da possibilidade de orientar opções intervencionistas.



**Figura 14.** Adenocarcinoma de cólon com o “sinal do ombro”. TC de abdome, plano coronal, contraste intravenoso e endorretal, mostra espessamento assimétrico da parede do cólon descendente (seta), com zona de transição abrupta com a alça normal.

A TC tem sido considerada o exame de escolha no diagnóstico da DAC e das suas complicações, permitindo estabelecer um manejo terapêutico em função da extensão e da gravidade da doença. Utilizando técnica de exame dirigida

para a suspeita clínica e uma avaliação sistemática dos achados de exame, é possível estabelecer um diagnóstico preciso, com elevada acurácia na maioria dos casos.

#### REFERÊNCIAS

1. Tiferes DA, Jayanthi SK, Liguori AAL. Cólon, reto e apêndice. In: D'Ippolito G, Caldana RP, editores. *Gastrointestinal. Série CBR*. 1ª ed. Rio de Janeiro: Editora Sarvier; 2011. p. 203–52.
2. Andeweg CS, Mulder IM, Felt-Bersma RJ, et al. Guidelines of diagnostics and treatment of acute left-sided colonic diverticulitis. *Dig Surg*. 2013;30:278–92.
3. Sociedade Francesa de Radiologia. *Guia de boas práticas médicas em diagnóstico por imagem*. Porto Alegre: Artmed; 2011.
4. Horton KM, Corl FM, Fishman EK. CT evaluation of the colon: inflammatory disease. *Radiographics*. 2000;20:399–418.
5. Kircher MF, Rhea JT, Kihiczak D, et al. Frequency, sensitivity, and specificity of individual signs of diverticulitis on thin-section helical CT with colonic contrast material: experience with 312 cases. *AJR Am J Roentgenol*. 2002;178:1313–8.
6. Klarenbeek BR, de Korte N, van der Peet DL, et al. Review of current classifications for diverticular disease and a translation into clinical practice. *Int J Colorectal Dis*. 2012;27:207–14.
7. Sartelli M, Moore FA, Ansaloni L, et al. A proposal for a CT driven classification of left colon acute diverticulitis. *World J Emerg Surg*. 2015;10:3.
8. Perez-Cruet MJ, Grable E, Drapkin MS, et al. Pylephlebitis associated with diverticulitis. *South Med J*. 1993;86:578–80.
9. Padidar AM, Jeffrey RB Jr, Mindelzun RE, et al. Differentiating sigmoid diverticulitis from carcinoma on CT scans: mesenteric inflammation suggests diverticulitis. *AJR Am J Roentgenol*. 1994;163:81–3.
10. Kim MJ, Woo YS, Kim ER, et al. Is colonoscopy necessary after computed tomography diagnosis of acute diverticulitis? *Intest Res*. 2014;12:221–8.