

da artéria descendente anterior<sup>(2,3)</sup>. O desenvolvimento ocorre no período de dois a dez dias após o IAM, sendo aparente no primeiro ano após o infarto, com incidência de 30–35% nos pacientes que sofreram IAM<sup>(4–6)</sup>. Como achado secundário, o trombo intracavitário acomete cerca de 40–60% dos pacientes<sup>(4)</sup> e decorre do processo inflamatório na região endocárdica acometida pelo IAM, estando relacionado à hipocinesia e à hipercoagulabilidade existente no infarto, aumentando o risco de evento tromboembólico após o terceiro mês, nos aneurismas ventriculares.

Os sintomas do aneurisma de VE são amplos, variando desde casos assintomáticos, surgimento de dispnéia, insuficiência cardíaca e angina, até manifestações mais graves, como edema agudo de pulmão, tromboembolismo e ruptura ventricular<sup>(5–7)</sup>. No tratamento dos casos graves refratários, as técnicas cirúrgicas são indicadas, tais como a plicatura, excisão e sutura, imbricação e interposição de *patch*<sup>(8)</sup>. No caso aqui apresentado, apesar da extensa área de discinesia do VE, com formação de aneurisma e trombo intracavitário aderido, o paciente evoluiu assintomático, apresentação pouco frequente em aneurismas exuberantes, sendo diagnosticado somente após realização de angiotomografia de coronárias, método não invasivo que não apenas permite o diagnóstico, mas também fornece medidas precisas e pode ser usado no seguimento pós-operatório<sup>(1,4–6,9–11)</sup>. Exames de rastreamento usuais (ecocardiograma) frequentemente não conseguem avaliar o ápice, mesmo com uma boa janela de acesso<sup>(1,2,7)</sup>. A angiotomografia das coronárias, além de realizar o diagnóstico, foi capaz de promover a adesão ao tratamento pelo paciente.

## REFERÊNCIAS

- Assunção FB, Oliveira DC, Souza VF, et al. Cardiac magnetic resonance imaging and computed tomography in ischemic cardiomyopathy: an update. *Radiol Bras*. 2016;49:26–34.
- Cardoso MB, Azevedo CHNF, Teixeira CO, et al. Aneurisma do ventrículo

esquerdo pós-infarto do miocárdio: correlação da semiotécnica complementar com os achados anatomopatológicos: relato de quatro casos com necropsia. *Rev Ciênc Méd, Campinas*. 2001;10: 31–5.

- Debray M, Pautas E, Dulou L, et al. Aneurysm of the left ventricle: a two-decade silent history. *J Am Geriatr Soc*. 2001;49:337–8.
- Strecker T, Baum U, Harig F, et al. Visualization of a large ventricular aneurysm in a young man by 16-slice multi-detector row spiral computed tomography before successful surgical treatment. *Int J Cardiovasc Imaging*. 2006;22:537–41.
- Achenbach S, Ropers D, Daniel WG. Calcified left ventricular aneurysm. *N Engl J Med*. 2003;348:2469.
- Evangelou D, Letsas KP, Gavrielatos G, et al. Giant left-ventricular pseudoaneurysm following silent myocardial infarction. *Cardiology*. 2006;105:137–8.
- Makaryus AN, Manetta F, Goldner B, et al. Large left ventricular pseudoaneurysm presenting 25 years after penetrating chest trauma. *J Interv Cardiol*. 2005;18:193–200.
- Loures DRR, Carvalho RG, Lima Jr JD, et al. Tratamento cirúrgico dos aneurismas de ventrículo esquerdo e isquemia coronária. *Rev Bras Cir Cardiovasc*. 1997;12:122–31.
- Assunção FB, Oliveira DCL, Souza VF, et al. Cardiac magnetic resonance imaging and computed tomography in ischemic cardiomyopathy: an update. *Radiol Bras*. 2016;49:26–34.
- Rochitte CE. Cardiac MRI and CT: the eyes to visualize coronary arterial disease and their effect on the prognosis explained by the Schrödinger's cat paradox. *Radiol Bras*. 2016;49(1):vii–viii.
- Neves PO, Andrade J, Monção H. Coronary artery calcium score: current status. *Radiol Bras*. 2017;50:182–9.

**Kamila Seidel Albuquerque<sup>1</sup>, João Maurício Canavezi Indiani<sup>2</sup>, Marcelo Fontalvo Martin<sup>1</sup>, Beatriz Moraes e Rodrigues Cunha<sup>1</sup>, Marcelo Souto Nacif<sup>2</sup>**

1. Unidade de Radiologia Clínica (URC), São José dos Campos, SP, Brasil. 2. Universidade Federal Fluminense (UFF), Niterói, RJ, Brasil. Endereço para correspondência: Dra. Kamila Seidel Albuquerque. Unidade de Radiologia Clínica, Rua Teopompo de Vasconcelos, 245, Vila Adyana. São José dos Campos, SP, Brasil, 12243-830. E-mail: kamilaseidel@hotmail.com.

<http://dx.doi.org/10.1590/0100-3984.2016.0199>

## Síndrome de Bouveret e seu diagnóstico por imagem

*Bouveret syndrome and its imaging diagnosis*

Sr. Editor,

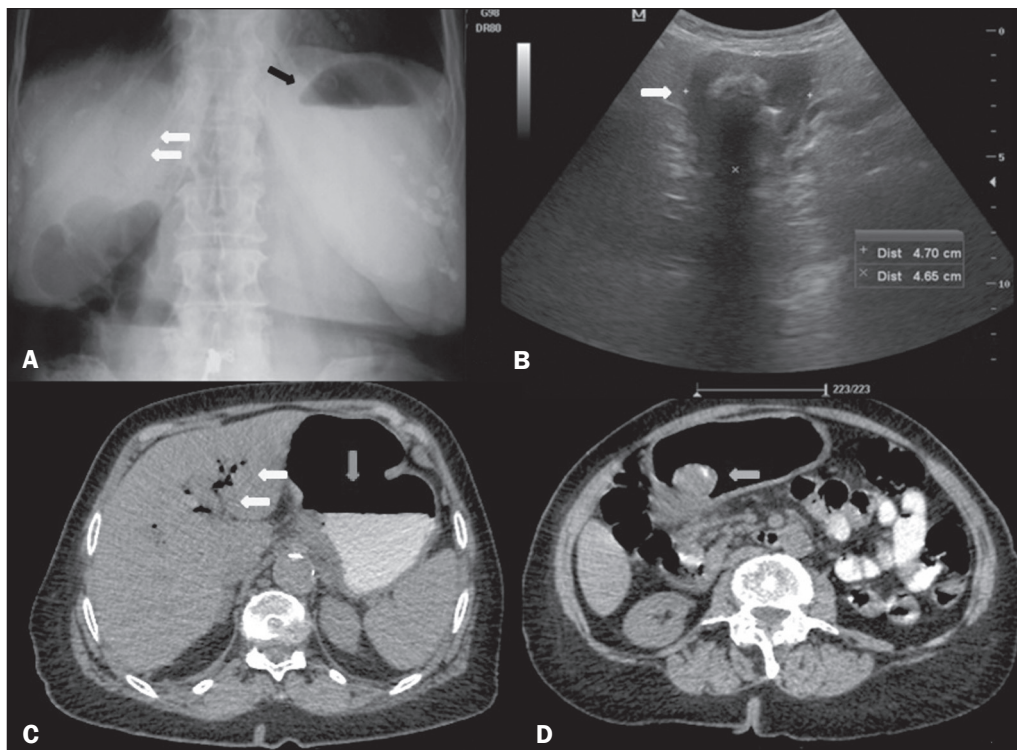
Paciente mulher, 84 anos, hipertensa, relatou dor no andar superior do abdome associada a náuseas e vômitos pós-prandiais imediatos e parada de eliminação de gases e fezes por três dias. Exame físico: afebril, abdome distendido, doloroso à palpação profunda do andar superior, sem sinais de irritação peritonial. A radiografia simples de abdome (Figura 1A) mostrou ar em configuração ramificada na projeção hepática e nível hidroaéreo na câmara gástrica. A ultrassonografia (Figura 1B) demonstrou vias biliares intra-hepáticas e extra-hepáticas de dimensões normais e presença de aerobilia, não sendo identificada a vesícula biliar. Caracterizou-se distensão da câmara gástrica, com segmento distal aparentando estar aderido ao hilo hepático, além de cálculo na região antral/pilórica, sendo sugerida a hipótese diagnóstica de obstrução gástrica por cálculo vesicular. Para melhor elucidação diagnóstica e avaliação de possíveis complicações, foi realizada tomografia computadorizada de abdome (Figuras 1C e 1D), que demonstrou correlação com os achados ultrassonográficos, confirmando-se diagnóstico imaginológico de síndrome de Bouveret.

Síndrome de Bouveret é uma causa rara de obstrução da saída gástrica, por impactação de grande cálculo da vesícula no bulbo duodenal/piloro após a migração através de uma fistula bilioduodenal/biliogástrica<sup>(1)</sup>. Íleo biliar é uma doença que afeta principalmente mulheres e com frequência a fisiopatologia se

explica por um episódio prévio de colecistite aguda<sup>(2)</sup>. A maior incidência ocorre nos idosos com comorbidades e doenças das vias biliares. Quanto ao sítio da obstrução, relata-se a seguinte distribuição: íleo terminal, 60%; íleo proximal, 24%; jejuno distal, 9%; cólon e reto, 2% a 4%; duodeno distal, 1% a 3%; e, em menor frequência, na porção proximal do duodeno quando causa imediata obstrução do esvaziamento<sup>(1,3)</sup>. De todos os íleos biliares, 1% a 3% decorrem de impacção de cálculos na região pilórica ou duodenal, conhecido como síndrome de Bouveret.

O diagnóstico pode ser suspeitado em exame de radiografia simples, baseado na tríade de Rigler, o qual é patognomônico de íleo biliar e ocorre em 40% a 50% dos casos. A tríade de Rigler é a soma de alças dilatadas com nível hidroaéreo, litíase biliar ectópica e gás no trato biliar<sup>(4)</sup>. O estudo contrastado do trato digestivo alto pode ser útil, com a visualização de falha de enchimento correspondente ao cálculo e contrastação do orifício fistuloso colecistoduodenal/colelistogástrico<sup>(3,5)</sup>. A ultrassonografia pode mostrar aerobilia, distensão gástrica/alças intestinais, além de, às vezes, localizar o cálculo biliar. A tríade de Rigler é mais comumente vista na tomografia, na qual a aerobilia e a dilatação da câmara gástrica são facilmente identificadas e a fistula pode ser diagnosticada após administração de contraste oral, caracterizando seu pertuito, ou indiretamente pela identificação de contraste no interior da vesícula biliar<sup>(3)</sup>. O diagnóstico pode ajudar na extração rápida de um cálculo obstruído, porém, a mortalidade permanece relativamente alta, provavelmente secundária ao estereótipo do paciente, em geral de idade avançada e apresentando comorbidades, e seu impacto na intervenção cirúrgica<sup>(6,7)</sup>.

**Figura 1. A:** Radiografia de abdome em ortostase mostrando nível hidro-aéreo no estômago (seta preta) e aerobilia intra-hepática (setas brancas). **B:** Ultrassonografia de abdome caracterizando a região pilórico-duodenal com cálculo impactado no seu interior (seta). **C:** Tomografia computadorizada de abdome com contraste oral demonstrando nível hidroaéreo no estômago (seta vertical) e conteúdo gasoso em vias biliares intra-hepáticas/pneumobilia (setas horizontais). **D:** Tomografia computadorizada de abdome com contraste oral identificando cálculo de densidade mista localizado na região pilórica (seta), causando obstrução e dilatação a montante do estômago.



Apesar de a síndrome de Bouveret ser uma doença relativamente rara, o diagnóstico por imagem é possível e importante para que seja instituída intervenção endoscópica e cirúrgica precoces<sup>(1-8)</sup>.

#### REFERÊNCIAS

- Torres J, Costa Almeida CE, Ferreira M, et al. Ileus biliar – complicação rara de litíase vesicular. *J Port Gastroenterol*. 2009;16:159–62.
- Rodríguez Hermosa JI, Codina Cazador A, Gironès Vilà J, et al. Íleo biliar: resultados del análisis de una serie de 40 casos. *Gastroenterol Hepatol*. 2001;24:489–94.
- Guniganti P, Bradenham CH, Raptis C, et al. CT of gastric emergencies. *Radiographics*. 2015;35:1909–21.
- Patel NB, Oto A, Thomas S. Multidetector CT of emergent biliary pathologic conditions. *Radiographics*. 2013;33:1867–88.
- Brennan GB, Rosenberg RD, Arora S. Bouveret syndrome. *Radiographics*. 2004;24:1171–5.
- Rodríguez-Hermosa JI, Roig J, Gironès J, et al. Síndrome de Bouveret: descripción de 5 casos. *Cir Esp*. 2004;76:256–60.
- Jukemura J, Machado MAC, Salem MZ, et al. Síndrome de Bouveret: relato de caso. *Rev Hosp Clin Fac Med Univ São Paulo*. 1994;49:250–2.
- Carmo JWC. Complicação da colecistite calculosa com obstrução duodenal: síndrome de Bouveret. Relato de caso. *Rev Med Res*. 2008;10:127–30.

#### Isabela Lemos Murelli Rodrigues<sup>1</sup>

1. Conjunto Hospitalar do Mandaqui, São Paulo, SP, Brasil. Endereço para correspondência: Dra. Isabela Lemos Murelli Rodrigues. Conjunto Hospitalar do Mandaqui. Rua Voluntários da Pátria, 4110, Santana. São Paulo, SP, Brasil, 02401-400. E-mail: isalemos.m@gmail.com.

<http://dx.doi.org/10.1590/0100-3984.2016.0220>

#### Stress fracture and osteomyelitis in a patient with systemic lupus erythematosus

Dear Editor,

A 38-year-old woman who had been diagnosed with severe systemic lupus erythematosus (SLE) 15 years prior, had refractory nephritis, and had been treated with high-dose corticosteroids and immunosuppressive drugs (cyclophosphamide, mycophenolate mofetil, and rituximab), presented with a several-week history of pain and edema on the dorsum of the left foot after wearing tight shoes. She had extremely low bone density, which had been treated with bisphosphonate and teriparatide. Magnetic resonance imaging (MRI) of the left foot showed a diaphyseal fracture of the second metatarsal with extensive fluid collection and peripheral contrast enhancement of the surrounding tissue, indicating an abscess (Figure 1). In addition, bone marrow edema of the second metatarsal with gadolinium enhancement suggested osteomyelitis.

Stress fractures may occur in SLE patients treated with corticosteroids, most commonly in the femoral head but also in

the foot<sup>(1)</sup>. Atraumatic metatarsal stress fractures typically occur in association with antiphospholipid syndrome. Although the pathogenesis remains uncertain, it likely involves high bone strain and repetitive submaximal stress, causing microfractures and microinfarcts<sup>(2-5)</sup>. Other possible contributory factors include vasculopathy of the vessels supplying the bones and osteoporosis. Osteoporosis is usually observed in SLE patients, increasing the risk of fractures, and its pathogenesis is multifactorial. High disease activity and immobility are also common factors that substantially increase fracture risk in these patients, as do other factors such as age, body mass index, and gender.

Complications of stress fractures, including osteonecrosis, septic arthritis, and osteomyelitis, have also been described and can be associated with SLE. Patients with SLE are more prone to bacterial infection due to factors such as quantitative or qualitative deficiencies of complement proteins, renal dysfunction, impaired phagocytosis, impaired chemotaxis, and the use of immunosuppressants. Apart from appropriate imaging studies, patients suspected of having osteomyelitis should always undergo a complete sepsis workup, including blood,